UNIVERSITÉ DE NANCY I
1973

U.E.R. DES SCIENCES MÉDICALES A ET B
N°

CONTRIBUTION A L'ÉTUDE DE LA DYSPLASIE CRANIO-MÉTAPHYSAIRE

(A propos de deux observations familiales)

THÈSE

présentée et soutenue publiquement

le 15 Janvier 1973

pour obtenir le grade de

DOCTEUR EN MÉDECINE

par

Annette SABATIER, née MASSON
née le 17 Août 1944 à LIGNY-EN-BARROIS (Meuse)

Examinateurs de la Thèse : MM. NEIMANN, Professeur ..... Président

GRIMAUD, Professeur
LOUYOT, Professeur
PIERSON M., Professeur
} Juges

Clermont-Reproduction - 64 avenue Jean Noellet - (63) Aubière

UNIVERSITÉ DE NANCY I
1973

U.E.R. DES SCIENCES MÉDICALES A ET B
N°

CONTRIBUTION A L'ÉTUDE DE LA DYSPLASIE CRANIO-MÉTAPHYSAIRE

(A propos de deux observations familiales)

THÈSE

présentée et soutenue publiquement

le 15 Janvier 1973

pour obtenir le grade de

DOCTEUR EN MÉDECINE

par

Annette SABATIER, née MASSON
née le 17 Août 1944 à LIGNY-EN-BARROIS (Meuse)

Examinateurs de la Thèse : MM. NEIMANN, Professeur ..... Président

GRIMAUD, Professeur
LOUYOT, Professeur
PIERSON M., Professeur
} Juges

Clermont-Reproduction - 64 avenue Jean Noellet - (63) Aubière

UNIV.
LEIDEN
BIBL.

UNIVERSITE DE NANCY I

Président : Professeur J.R. HELLUY

U. E. R. des Sciences Médicales A	U. E. R. des Sciences Médicales B
Président : Pr ag. DUPREZ	Président : Pr DUREUX
Vice-Présidents :	Vice-Présidents :
- 1er cycle : Pr MARTIN	- 1er cycle : Pr PAYSANT
- 2e cycle : Pr CUNY	- 2e cycle : Pr MANCIAUX
- Budget : Pr ag. ANTHOINE	- Budget : Pr BOULANGE

Doyen Honoraire : Pr BEAU

Professeurs Honoraires :

MM. CHAILLEY-BERT, HAMANT, MUTEL, FRANCK, MELNOTTE, HOUPERT, BODART, HARTEMANN J., FLORENTIN, WOLFF

DISCIPLINES (répartition du Comité Consultatif).	U. E. R. Sciences Médicales A	U. E. R. Sciences Médicales B
ANATOMIE ET ORGANOGENESE.	Pr. CAYOTTE Anatomie N ...	Pr. ag. RENARD
ANATOMIE PATHOLOGIQUE	Pr. ag. DUPREZ	Pr. RAUBER Anatomie pathologique Pr. ag. FLOQUET
ANESTHESIOLOGIE	Pr. ag. PICARD J. M.	Mme le Pr. ag. LAXENAIRE
BACTERIOLOGIE, VIROLOGIE	Pr. ag. BURDIN	Pr. de LAVERGNE Bactériologie, Virologie, Immunologie.

Professeurs titulaires : l'intitulé d'emploi est indiqué en " minuscules ".

DISCIPLINES (répartition du Comité Consultatif)	U. E. R. Sciences Médicales A	U. E. R. Sciences Médicales B
BIOCHIMIE	Pr. ag. NABET N ...	Pr. PAYSANT Chimie Biologique Pr. ag. NICOLAS
BIOPHYSIQUE	N ... Physique médicale	Pr. ag. ROBERT
CANCEROLOGIE	Pr. CHARDOT (1)	
CARDIOLOGIE	Pr. FAIVRE Clinique des maladies cardio-vasculaires Pr. ag. CHERRIER	Pr. PERNOT (1) Pr.ag. GILGENKRANTZ
CHIRURGIE GENERALE	Pr. GROSDIDIER Clinique Chirurgicale	Pr. BERTRAND Clinique Chirurgicale Pr. LOCHARD Pathologie Chirurgicale Pr. ag. BESSOT
CHIRURGIE INFANTILE	Pr. PREVOT - Chirurgie infantile et néo-natale	Pr. BEAU Clinique chirurgicale infantile
CHIRURGIE THORACIQUE ET CARDIO-VASCULAIRE	Pr. CHALNOT Clinique chirurgicale Pr. BENICHOUX Pathologie chirurgicale cardio-vasculaire Pr. ag. FRISCH	Pr. ag. MATHIEU
DERMATO-VENEREOLOGIE	Pr. ag. WEBER	Pr. BEUREY Clinique dermato-syphiligraphique
ENDOCRINOLOGIE, METABOLISME, NUTRITION	N ...	Pr. HARTEMANN P. Pathologie médicale Pr. DEBRY Nutrition et maladies métaboliques
GYNECOLOGIE ET OBSTETRIQUE	Pr. RICHON Clinique obstétricale	Pr. RIBON (1) Pr. ag. LANDES
HEPATOLOGIE, GASTRO-ENTEROLOGIE	Pr. HEULLY Thérapeutique	

Professeurs titulaires : l'intitulé d'emploi est indiqué en " minuscules "
(1) : Professeur sans chaire.

DISCIPLINES (répartition du Comité Consultatif)	U. E. R. Sciences Médicales A	U. E. R. Sciences Médicales B
HISTOLOGIE, EMBRYOLOGIE, CYTOGENETIQUE	Pr. LEGAIT Histologie Pr. ag. DUHEILLE	Pr. DOLLANDER Embryologie Pr. GRIGNON Biologie Médicale
IMMUNOLOGIE, HEMATOLOGIE, MALADIES DU SANG	Pr. STREIFF (1)	
MALADIES INFECTIEUSES, MALADIES TROPICALES	Pr. ag. CANTON	Pr. DUREUX Maladies infectieuses et réanimation neuro-respiratoire
MATHEMATIQUES, STATISTIQUE, INFORMATIQUE MEDICALE	Pr. MARTIN Informatique médicale	
MEDECINE ET CHIRURGIE EXPERIMENTALES ET COMPAREES		Pr. LACOSTE (1)
MEDECINE INTERNE	Pr. HERBEUVAL Clinique médicale Pr. CUNY Gérontologie et gériatrie Pr. GRILLIAT (1) Pr. ag. THIBAUT Pr. ag. GUERCI	Pr. KISSEL Clinique médicale Pr. SCHMITT J. Médecine générale et neuromyologie Pr. ag. GAUCHER P. Pr. ag. DUC Pr. ag. BABEAU
MEDECINE LEGALE ET TOXICOLOGIE		Pr. de REN (1)
MEDECINE PREVENTIVE ET SANTE PUBLIQUE, HYGIENE	Pr. SENAULT Hygiène et Médecine Sociale	Pr. FOLIGUET (1)
NEPHROLOGIE	Pr. ag. HURIET	Pr. GROSS Physio-pathologie rénale
NEUROCHIRURGIE	Pr. ag. MONTAUT	Pr. LEPOIRE Clinique de Neurochirurgie
NEUROLOGIE	N ...	Pr. ARNOULD G. Clinique de Neurologie et Psychiatrie

Professeurs titulaires : l'intitulé d'emploi est indiqué en " minuscules "
(1) Professeur sans chaire.

DISCIPLINES (répartition du Comité Consultatif)	U. E. R. Sciences Médicales A	U. E. R. Sciences Médicales B
OPHTALMOLOGIE	Pr. THOMAS Clinique ophtalmologique Pr. ag. RENY	Pr. CORDIER Exploration fonctionnelle ophtalmologique
ORTHOPEDIE, TRAUMATOLOGIE, CHIRURGIE PLA PLASTIQUE ET RECONSTRUCTIVE	Pr. GOSSEREY Clinique stomatologique et Chirurgie plastique de la face. Pr. MICHON Chirurgie orthopédique, plastique et reconstructive de l'appareil moteur	Pr. SOMMELET Clinique chirurgicale traumatologique Pr. ag. SCHMITT D.
OTO-RHINO-LARYNGOLOGIE	Pr. ag. PERRIN	Pr. GRIMAUD Clinique oto-rhino-laryngologique
PARASITOLOGIE	Pr. HELLUY Bactériologie et Parasitologie	Pr. ag. PERCEBOIS
PEDIATRIE-GENETIQUE MEDICALE	Pr. NEIMANN Clinique de Pédiatrie et de Puériculture Pr. ag. VERT N ...	Pr. PIERSON Puériculture et Génétique Pr. MANCIAUX Pédiatrie préventive et Sociale
PHARMACOLOGIE	Pr. LAMARCHE Hydrologie thérapeutique et Pharmacologie	Pr. ag. ROYER
PHYSIOLOGIE	Pr. ARNOULD P. Physiologie Pr. ag. BOURA	Pr. BOULANGE Physiologie Pr. ag. CRANCE
PNEUMOLOGIE , PHTISIOLOGIE	Pr. SADOUL Physio-pathologie respiratoire Pr. ag. ANTHOINE	Pr. LAMY Clinique de Pneumo-phtisiologie N ...
PSYCHIATRIE D'ADULTES		Pr. ag. LAXENAIRE
PSYCHIATRIE INFANTILE	Pr. TRIDON (1)	
RADIOLOGIE	Pr. ROUSSEL Electro-radiologie clinique Pr. ag. BERNADAC Pr. ag. HOEFFEL	Mme le Pr. ag. TREHEUX Pr. ag. PICARD L.

Professeurs titulaires : l'intitulé d'emploi est indiqué en " minuscules "
(1) : Professeur sans chaire.

DISCIPLINES (répartition du Comité Consultatif)	U. E. R. Sciences Médicales A	U. E. R. Sciences Médicales B
RHUMATOLOGIE	Pr. ag. GAUCHER A.	Pr. LOUYOT Clinique rhumatologique
STOMATOLOGIE		Pr. ag. STRICKER
THERAPEUTIQUE, REANIMATION MEDICALE, REEDUCATION FONCTIONNELLE ET HYDROLOGIE		Pr. PIERQUIN Médecine du Travail et Réadaptation Pr. LARCAN Pathologie générale et réanimation
UROLOGIE	Pr. GUILLEMIN Clinique des Voies Urinaires.	

Agrégés Libres :

MM. ARNULF, ALGAN et WAYOFF

Professeurs titulaires : l'intitulé d'emploi est indiqué en " minuscules ".

A NOTRE PRESIDENT DE THESE

Monsieur le Professeur NEIMANN
Professeur de Clinique de Pédiatrie et Puériculture
Chevalier de la Légion d'Honneur.

Il nous a fait le grand honneur de présider notre Jury de Thèse.

Qu'il nous soit permis de lui exprimer notre reconnaissance et notre admiration pour l'enseignement de qualité qu'il nous a prodigué.

A NOS JUGES

Monsieur le Professeur GRIMAUD
Professeur de Clinique oto-rhino-laryngologique
Chevalier de la Légion d'Honneur.

Qui nous a fait l'honneur de s'intéresser à notre travail et de le juger.

Qu'il en soit remercié et trouve ici, l'expression de notre gratitude.

Monsieur le Professeur LOUYOT
Professeur de Clinique Rhumatologique
Chevalier de la Légion d'Honneur.

Qu'il veuille trouver ici, l'expression de notre gratitude pour l'intérêt qu'il a bien voulu porter à notre travail en nous faisant l'honneur de nous juger.

Monsieur le Professeur PIERSON M.
Professeur de Puériculture et Génétique.

Il nous a fait l'honneur d'accepter de nous juger.

Nous l'en remercions et le prions de croire à notre respectueuse reconnaissance.

A Monsieur le Professeur LARBRE
Chef de Service (Pédiatrie)
Médecin des Hôpitaux de Lyon.

Qu'il veuille trouver en ce travail, l'expression de notre reconnaissance et de notre attachement à la discipline Pédiatrique.

A Monsieur le Docteur GUIBAUD
Assistant des Hôpitaux de Lyon (Pédiatrie)
Hôpital DEBROUSSE.

Il nous a inspiré ce travail et guidé dans l'élaboration de notre Thèse avec compétence et nous a montré la plus grande compréhension.

Qu'il trouve ici le témoignage de notre reconnaissance.

Aux Docteurs MONOD et LOTERMAN
Chef de Service et Médecin Assistant (Pédiatrie)

Pour l'enseignement qu'ils ont bien voulu nous prodiguer durant notre Internat au Centre Hospitalier de VICHY.

A tous les Médecins du Centre Hospitalier de VICHY.

A mes PARENTS

Je leur offre ce travail en gage de ma profonde affection.

A ma BELLE-MERE

Qu'elle trouve également, ici, toute ma reconnaissance pour l'affection qu'elle m'a prouvée à maintes reprises.

A mon MARI

En remerciement de sa tendre affection.

A mon FRERE

A mes BELLES-SOEURS et BEAU-FRERE

A toute ma grande FAMILLE

A tous mes AMIS.

SERMENT

Sur ma conscience, en présence de mes Maîtres et de mes condisciples, je jure d'exercer la médecine suivant les lois de la morale et de l'honneur, et de pratiquer scrupuleusement tous mes devoirs envers les malades, mes confrères et la Société.

INTRODUCTION

Parmi les ostéopathies génotypiques, les dysplasies dites craniotubulaires, sont caractérisées, par des anomalies craniofaciales de type hypertrophique et par un défaut de modelage des os longs. La dysplasie cranio-métaphysaire (D. C. M.) entrant dans ce cadre, constitue une entité clinique et radiologique précise, bien que non homogène.

. GENERALITES .

C'est une dysplasie osseuse : il faut entendre par ce terme une affection ou malformation du squelette consécutive à un trouble intrinsèque du développement, dont la cause se situe chronologiquement avant la naissance, voire avant la conception (TURPIN).

La dysplasie s'oppose donc à la dystrophie, qui est un trouble extrinsèque d'origine variée (mécanique, nutritionnelle ...) et qui se traduit au cours de la croissance par un trouble du développement acquis.

. La dysplasie peut ne pas être constatée dès la naissance :

- soit que les radiographies n'aient pas été pratiquées

- soit que les troubles n'apparaissent qu'à l'occasion de l'acquisition d'une certaine autonomie dans les mouvements (marche, parole ...) ou qu'au cours de la croissance.

Il est parfois difficile dans ce dernier cas de différencier une affection acquise dystrophique, d'une dysplasie à révélation tardive.

Enfin, la dysplasie implique une notion d'hérédité, de transmission familiale.

La reconnaissance de la dysplasie cranio-métaphysaire est récente (1954). Mais jusqu'à ce jour, elle reste encore mal individualisée. C'est pourquoi, nous estimons nécessaire d'effectuer un rappel historique.

. RAPPEL HISTORIQUE .

Ce rappel historique doit nous permettre de préciser l'évolution des idées, qui s'est faite en trois périodes successives, pour aboutir à la conception de la dysplasie cranio-métaphysaire en temps qu'entité clinico-radiologique.

En 1931, Edwin PYLE (99), chirurgien orthopédiste publie une observation de dysplasie métaphysaire. Il s'agissait d'un garçon de cinq ans, que sa mère amenait en consultation pour un genu valgum bilatéral, découvert l'année précédente. L'enfant présentait également une légère limitation de l'extension des coudes. Il était grand pour son âge. La dysplasie était caractérisée essentiellement par un élargissement symétrique et bilatéral de la métaphyse des os longs, atteignant deux à trois fois la taille normale. Bien que PYLE ait attiré l'attention sur un aspect anormal crânien (bosses frontales proéminentes) de son malade, la radiographie n'est pas reproduite dans son travail.

On considère ce rapport comme l'observation princeps de cette dysplasie osseuse qu'est devenue la maladie de PYLE.

Dans une première période (1931-1954), à la suite de la publication de la première observation de dysplasie métaphysaire, seule l'atteinte métaphysaire semble retenir l'attention des auteurs. Son caractère familial apparaît dans la publication de BAKWIN et KRIDA en 1937 (1). Ces auteurs publient le cas de la soeur du malade de PYLE qui présente la même affection ; ils revoient le malade à cette occasion.

Indépendamment, en 1933, un Allemand Max COHN, donna une description complète de la maladie avec ses localisations crâniennes minimes. Cette observation qui fait état de l'atteinte crânienne demeura complètement ignorée dans tous les travaux sur la maladie de PYLE jusqu'en 1962, où un auteur américain HOOSHANG TAUBI (121) attira l'attention sur cet oubli. On trouvera dès lors dans quelques publications le nom de maladie de PYLE-COHN (54).

Au cours des travaux ultérieurs de nombreuses confusions sont faites entre la maladie de PYLE et les autres dysplasies cranio-tubulaires ; les observations comportent la mention d'atteintes crâniennes plus ou moins importantes, avec ou sans retentissement fonctionnel et sensori-nerveux. Cette notion implique déjà une restriction quant à l'homogénéité de ce que l'on considère alors comme la maladie de PYLE.

Dans cette deuxième période, l'accent est donc mis sur la fréquence (50 %) et l'importance de l'atteinte crânienne associée ; et il faut attendre les travaux originaux de JACKSON-ALBRIGHT et collaborateurs en 1954 (60) puis de MORI et HOLT en 1956 (86), pour que l'association chez un patient, de signes fonctionnels et déficitaires crâniens, à une atteinte métaphysaire, suggère que ce désordre représente une entité clinico-radiologique distincte. Cette entité est alors nommée dysplasie cranio-métaphysaire ; cette terminologie est peut-être à l'origine de la confusion avec la dysplasie métaphysaire familiale de PYLE.

Avec SAUNDERS en 1957 (112) s'ouvre une ère d'explorations fonctionnelles portant essentiellement sur les déficits sensori-nerveux, décrits dans la maladie.

Le mérite revient à GORLIN-SPRANGER et KOSZALKA (1969-1970) (45) d'avoir à nouveau distingué formellement la dysplasie crânio-métaphysaire de la maladie de PYLE. A cet effet, ils publient les radiographies originales du crâne du malade de PYLE, et notent la discrétion de l'ostéoclérose à ce nouveau et l'absence de retentissement fonctionnel crânio-facial. Ils notent également au niveau des os longs, un élargissement beaucoup plus abrupt des métaphyses, déformées en " Flacons d'ERLENMEYER " et une variation plus grande des pièces squelettiques hypertrophiées.

De nombreux articles et thèses publiés dans la littérature mondiale pendant ces quarante dernières années, font état de revues générales des cas de maladie de PYLE et de dysplasie crânio-métaphysaire. Ce sont principalement les articles de :

. BILLEWICZ en 1963 (6)
. SPRANGER-PAULSEN LEHMANN en 1965 (119)
. HOLT en 1966 (56)
. LEJEUNE-ANJOU et Coll. 1966 (76)

et les thèses françaises de

. Mme MULLER en 1958 (88)
. M. JEANNERET en 1966 (61)
. Melle HAUTEFEUILLE (54)
. et M. CASTERA en 1971 (15).

Dans la plupart de ces ouvrages, les auteurs envisagent sans distinction la maladie de PYLE et la D. C. M.; et dans ceux récents, qui comportent cette distinction, l'étude porte globalement sur les deux affections.

Notre travail a pour but d'essayer de réunir les données peu connues sur lesquelles repose l'individualisation franche de la D. C. M. Il a été entrepris à l'occasion de l'étude de deux observations familiales.

La découverte chez deux enfants de sexe masculin, âgés respectivement de 5 ans 3 mois et de 6 ans 3 mois dans les Services de Pédiatrie des Hôpitaux de Lyon, d'un tableau clinique associant une dysmorphie crânio-faciale évoquant la léontiasis ossea de VIRCHOW et de signes déficitaires et fonctionnels, nous a amené à pratiquer un bilan radiologique à la recherche d'anomalies squelettiques et à poser ainsi le diagnostic de D. C. M.

. Notre travail se divise en quatre parties :

- La première sera consacrée à la présentation des 2 observations personnelles et comportera un rappel des observations publiées dans la littérature mondiale, sous forme d'un tableau synoptique.

- Dans la seconde partie, nous décrirons le tableau type de la dysplasie dans sa forme habituellement rencontrée en Pédiatrie, puis nous préciserons les aspects particuliers suivant l'âge.

- La partie suivante est consacrée à l'étude génétique où sont précisés les modes de transmission de la maladie.

- Dans une dernière partie, nous tenterons de préciser les difficultés du diagnostic ; et nous envisagerons les problèmes du pronostic tant sur le plan individuel que sur le plan familial.

C H A P I T R E I

. I - Observations personnelles.

. II - Observations de la littérature.

(tableau synoptique)

I - OBSERVATIONS PERSONNELLES.

. PREMIERE observation :

A - L'enfant G ... Roland est né le 1er Août 1966 à terme, d'une grossesse sans particularité. Il pesait à la naissance 3 kg 400. Malgré la présentation céphalique, ayant nécessité la ventouse et un dégagement long, l'aspect néonatal était bon.

Son développement physique et psychomoteur a été normal au cours de la première année, jusqu'à 9 mois au moins. A partir de cette date les parents constatent que l'enfant est en retard. Ils se réfèrent pour cela, au frère ainé.

. En Novembre 1967, un Pédiatre consulté note :

- un développement physique satisfaisant (poids 11 kg 200 ; taille 81 cm).
- mais une morphologie faciale curieuse, qu'il trouve un peu semblable à celle de la mère.
- une gêne respiratoire, l'enfant respirant la bouche ouverte. Ceci motive une consultation ORL et une Adenoïdectomie à 20 mois, qui reste sans effet sur la gêne respiratoire.

Au cours de cette deuxième année, un discret retard moteur s'est manifesté : l'enfant a commencé à marcher à 18 mois.

. La suite du développement est marquée par :

- une accentuation progressive de la dysmorphie faciale,

- une acquisition retardée et défectueuse du langage, nécessitant des cours d'orthophonie (dès la 5 ème année). Ces troubles du langage participent aux difficultés d'adaptation scolaire.
- des troubles urinaires à type d'enurésie accompagnée d'Encoprésie (3 ans et demi) complètent ce tableau psychologique.

Roland est admis à l'hôpital DEBROUSSE-Lyon- (Service du Professeur LARBRE) à l'âge de 5 ans 3 mois.

1 - Examen clinique :

. Le développement staturo pondéral est normal :

- Poids : 21,5 kg (+ 1 D S).
- Taille : 113 cm (+ 1/2 D S).
- Segment supérieur : 60 cm
- Segment inférieur : 54 cm
- Envergure : 115 cm.

Il existe un discret genu valgum et une déformation modérée de la cage thoracique, qui est à rattacher à un rachitisme ancien.

- Périmètre thoracique : 62 cm en inspiration (normal)
- Périmètre thoracique : 58 cm en expiration (normal)

. Mais l'on est surtout frappé par la dysmorphie crânio-faciale : (Fig. n° 1).

a) - A l'inspection de la face et du crâne.

L'attention est attirée par la dysmorphie prenant l'aspect de léontiasis ossea avec développement anormal de l'étage moyen de la face. (Fig. n° 2).

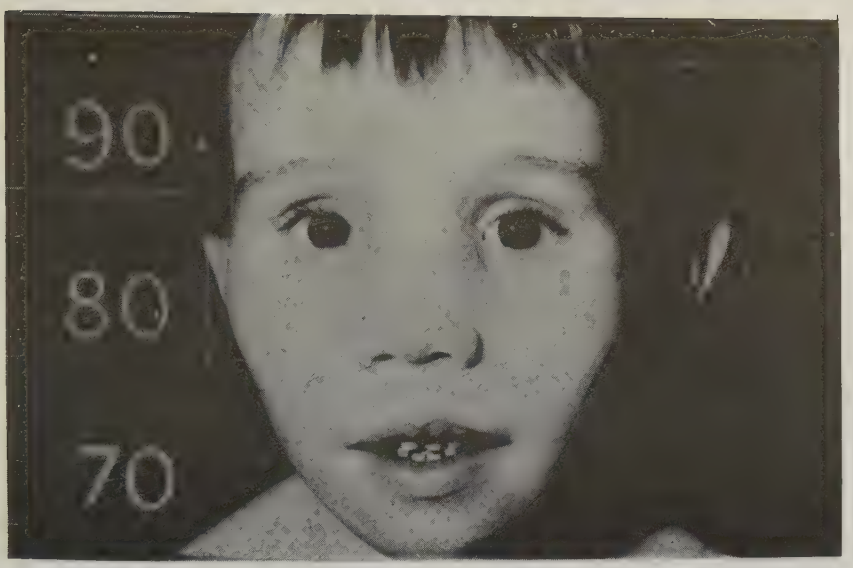

Fig. n° 1 - Roland G ..., 5 ans 3 mois.

Noter :
- La dysmorphie Faciale (Face)
- L'Hypertélorisme
- L'élargissement de la racine du nez
- La saillie anormale des pommettes et des bosses pariétales
- La bouche ouverte.

Fig. n° 2
- Dysmorphie cranio-faciale (Profil)
- Saillie de l'étage moyen de la Face
- Bouche ouverte.

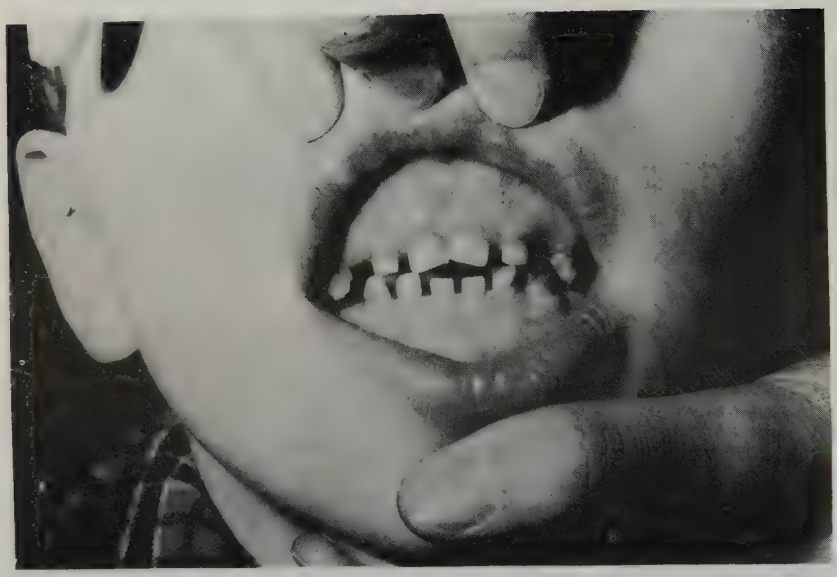

Fig. n° 3 - Dysplasie dentaire (dents petites, cariées dysplasie de l'émail, diastèmes)
- Hauteur importante du maxillaire supérieur.

Le front est large. Le périmètre crânien mesure 54 cm (normal : 51,2 cm : soit + 2,3 DS). La base de l'écaille du temporal est le siège d'un bourrelet osseux palpable et visible. On note un élargissement considérable de la racine du nez, qui détermine un hypertelorisme important, puisque l'espace intercaronculaire est de 4,5 cm (la limite supérieure pour l'âge étant de 3,4 cm).

La racine du nez est par ailleurs aplatie et épaissie. La limite inférieure des os propres du nez est anormalement visible.

L'hypertrophie osseuse se prolonge latéralement jusqu'aux malaires. Il existe une saillie exagérée des pommettes.

L'arcade alvéolaire supérieure est anormalement épaisse et haute, ce qui apparaît très nettement lorsque l'on découvre la gencive supérieure (Fig. n° 3).

La voûte palatine est profonde.

La denture dysplasique : 19 dents petites espacées, cariées. L'émail y est mince. La microdontie est responsable de diastèmes, majorés par l'hypertrophie osseuse.

b) - L'examen du squelette :

Il ne permet pas de mettre en évidence, en dehors du genu valgum modéré, d'autres anomalies appréciables.

. les mouvements des articulations sont normaux.
. il n'y a pas d'attitude anormale du rachis lombaire.
. le dos est un peu voûté.
. le sternum bombe en avant (séquelle de rachitisme)
. les pieds sont creux.

c) Le reste de l'examen clinique est négatif.

. l'auscultation cardiaque et pulmonaire est normale. TA est à 11/7.

. la palpation de l'abdomen s'avère normale, il existe peut être une tendance à l'hypotonie en position debout.

. il n'existe pas d'hépato-splénomégalie et les aires ganglionnaires sont libres.

. Les organes génito-urinaires externes sont normaux et l'on ne perçoit pas de globe vésical.

. l'examen neurologique est assez normal : les réflexes ostéo-tendineux sont un peu vifs, surtout au niveau des membres supérieurs. Il existe cependant, une anomalie évidente de la jonction lombosacrée avec Spina Bifida de S_1, et lombalisation partielle de cette pièce vertébrale. Cette anomalie a été invoquée comme étant à l'origine d'une vessie neurologique, dans le cadre de l'Enurésie. En fait, il semble que l'Enurésie ait pu être rattachée partiellement à l'existence de replis muqueux, qui ont été coagulés.

La dysmorphie cranio-faciale constitue l'aspect essentiellement pathologique chez cet enfant. Elle s'est accentuée au cours des dernières années et son importance actuelle, motif de l'hospitalisation nous a amené à pratiquer un examen radiologique de l'ensemble du squelette.

2 - Examen radiographique :

a) Les radiographies cranio-faciales révèlent des aspects d'ostéopathie hypertrophiante et condensante. La voûte et la base du crâne sont épaissies, particulièrement dans les régions occipitale et frontales (Fig. n° 4).

Les os propres du nez, le maxillaire supérieur et les os malaires sont hypertrophiés alors que le maxillaire inférieur est normal.

Le massif facial est le siège d'une condensation uniforme. Cette hyperostose condensante ne permet pas de distinguer les cavités pneumatiques de la face.

b) Radiologiquement le reste du squelette présente également des anomalies morphologiques des os, tenant à un défaut de modelage et à des anomalies de la structure osseuse.

Fig. n° 4 - Radiographie crâne (Profil) - Novembre 1971.

Noter : - L'hypérostose et la condensation du massif facial.

- Condensation de la voûte dans les régions pariétales.

- Condensation de la base (régions occipitale et frontale).

Les os longs apparaîssent anormaux dans leurs tiers juxtaépiphysaires qui sont élargis et trop clairs. Le défaut de modelage intéresse pratiquement tous les os longs. Il est particulièrement net au niveau des métaphyses fertiles des extrémités les plus fertiles (Fig. 5).

L'aspect réalisé est plus discrètement trapézoïdal que dans la maladie de PYLE. C'est l'aspect " Club like " et non l'aspect en " flacon d'Erlenmeyer " du PYLE.

. Le défaut de modelage est net au niveau des genoux, mais est par ailleurs très étendu :

- soit que le défaut métaphysaire se prolonge jusqu'à proximité du milieu de la diaphyse.
- soit que la diaphyse elle-même soit mal modelée et massive, surtout dans sa partie moyenne (Fig. 6).

Les os courts ne sont pas totalement épargnés, ceux de la colonne du gros orteil paraîssent un peu massifs et il existe un défaut de modelage des métaphyses proximales des métatarsiens.

A la main, premier métacarpien et phalanges sont un peu épais.

Parmi les os plats (en dehors de la voûte du crâne) seules les clavicules paraîssent notablement intéressées ; elles sont nettement hypertrophiées dans leur deux tiers internes.

. Les côtes sont normales.

. La colonne et le bassin sont normaux.

En ce qui concerne la structure osseuse, le principal aspect pathologique est de type ostéoporotique, caractérisé par une clarté excessive, particulièrement au niveau de certaines métaphyses avec présence de traits scalariformes.

Fig. n° 5 - Radiographie des membres inférieurs - Novembre 1971.
- Discret évasement métaphysaire
- Aspect ostéoporotique des métaphyses fertiles.

Fig. n° 6 - Radiographie des membres supérieurs - Novembre 1971.
- Défaut de modelage diaphysaire
(diaphyse radiale trapue)
- Diaphyse condenseée à sa partie moyenne.

L'ostéoporose métaphysaire est évidente au niveau des poignets.

Les corticales sont anormales, soit franchement minces sauf dans la région centrodiaphysaire (fémur en particulier), soit feuilletées, très mal contrastées, réalisant un aspect d'endostose (partie moyenne des tibias et des avant-bras).

Enfin, la structure des corps vertébraux n'est peut être pas parfaite, la visibilité de la trame osseuse paraît trop nette.

3 - Le retentissement fonctionnel :

La dysplasie cranio-faciale chez Roland ne semble pas avoir d'autres conséquences que la dysmorphie avec le gêne respiratoire, les anomalies dentaires et troubles du langage déjà cités.

Il n'existe pas de troubles visuels. L'examen du fond de l'Oeil est normal. L'examen neurologique est pratiquement normal et l'audition ne paraît pas cliniquement défectueuse.

Cependant, les troubles du langage et le caractère de l'affection osseuse conduisent à réaliser un audiogramme. Celui-ci témoigne d'un défaut de transmission du côté gauche (Dr BRINGUIER).

Le développement mental est satisfaisant (QI : 98). Cependant, malgré la rééducation orthophonique, l'enfant reste difficilement intelligible . Ce défaut de langage n'est pas expliqué par le seul handicap auditif modéré. Il est probable que la morphologie endo-buccale y contribue.

4 - Les examens complémentaires :

Ils n'apportent aucun élément positif dans le diagnostic de la maladie. Ils sont normaux.

Sang . Numération formule sanguine : normale
. Phosphore minéral : 39,4 mg/litre
. Calcium : 96 mg/litre
. Magnésium : 20 mg/litre
. Phosphatases alcalines : 7,5 U B
. Ionogramme

- Hématocrite : 45
- Na : 138 mEq°/oo
- K : 40 mEq°/oo
- Cl : 101 mEq°/oo
- . Protéines totales : 74 g°/oo
. Urée : 0,30 g°/oo
. Glycémie : 0,69 g‰

Les dermatoglyphes :

. triradius axial en position t' à droite et à gauche.

. boucle hypothénarienne cubitale à droite.

. uniformité et pauvreté des figures digitales.

B - ENQUETE FAMILIALE.

La dysmorphie cranio-faciale de Roland, qui a été rapprochée de celle de la mère, impose de faire une enquête à la recherche d'un caractère familial de l'affection. Les membres de la famille ont été examinés et l'on a pu obtenir quelques renseignements sur l'entourage proche.

1 - La mère :

a) Celle-ci présente une dysmorphie faciale qui se limite à une hauteur exagérée de l'arcade alvéolaire supérieure, à un élargissement modéré de la racine du nez et des

pommettes. En outre, cette femme âgée de 33 ans présente une surdité bilatérale depuis l'âge de 12 ans, complète à gauche où elle a subi une intervention sur l'oreille moyenne, et un déficit important à droite ; mais appareillée, la mère n'a pas de difficulté majeure de la communication et est apte à une communication verbale.

b) Des radiographies du crâne (F P) des fémurs, des tibias, des avant-bras et des mains ont pu être pratiquées.

- au niveau du crâne, on note une ostéosclérose cranio-faciale, notablement moins importante que chez Roland (Fig. 7).
- épaississement de la voûte dans la région occipitale
- ostéosclérose certaine au niveau de la base du crâne, discrète au niveau des deux premières vertèbres cervicales.
- le massif facial est hypertrophié mais n'est pas condensé.

On ne peut visualiser les sinus frontaux et l'on note une hypoplasie des sinus maxillaires.

c) Aux membres inférieurs, la dysplasie métaphysaire est évidente. On retient là encore un aspect d'endostose au niveau de la diaphyse péronière.

Aux membres supérieurs, la diaphyse radiale paraît trapue.

Les métaphyses de la main sont claires surtout au niveau des extrémités distales des métacarpiens et proximales des phalanges (Fig. 8).

2 - Le frère :

Thierry, âgé de 7 ans est cliniquement et radiologiquement sain (radiographie du crâne pratiquée).

Fig n° 7 - Rosalie G ..., 33 ans, mère de Roland - Mars 1972.

- Crâne - Profil
- ostéosclérose faciale plus discrète
- épaississement de la voûte (région occipitale)
- condensation de la base
- ostéosclérose discrète des 2 premières vertèbres cervicales.

Fig. n° 8 - Rosalie G ... - Mars 1972.

Mains

- Aspect ostéoporotique des métaphyses distales des métacarpiens, proximales des phalanges et du 1er méta.
- Aspect trapu des phalanges.

3 - Le père ;

Agé de 29 ans, est en parfaite santé et ne présente aucune particularité morphologique.

. Des renseignements assez précis ont pu être recueillis au sujet de la famille maternelle.

La soeur ainée de la mère Marie B ... (épouse du plus jeune oncle paternel du père) présente très vraisemblablement l'affection. Elle a une racine du nez élargie, un déficit auditif bilatéral depuis l'adolescence.

Son fils Daniel B ... aurait une physionomie identique à celle de sa mère, et de sa tante, mère du proposant.

Les deux frères de la mère sont apparemment normaux.

La dernière fille de cette fratrie et sa propre fille présenteraient une morphologie faciale évocatrice de l'affection mais sans handicap auditif manifeste.

Au deux générations précédentes, l'affection n'a pas eu de traduction évidente : pas de surdité en particulier.

Cependant, la grand-mère maternelle de Roland avait, semble-t-il, un élargissement de la base du nez et des céphalées extrêmement fréquentes. Elle serait décédée dans un tableau d'hypertension intra-cranienne. Ses neuf frères et soeurs n'auraient présenté aucune anomalie.

Il n'existe pas de consanguinité avec la famille paternelle.

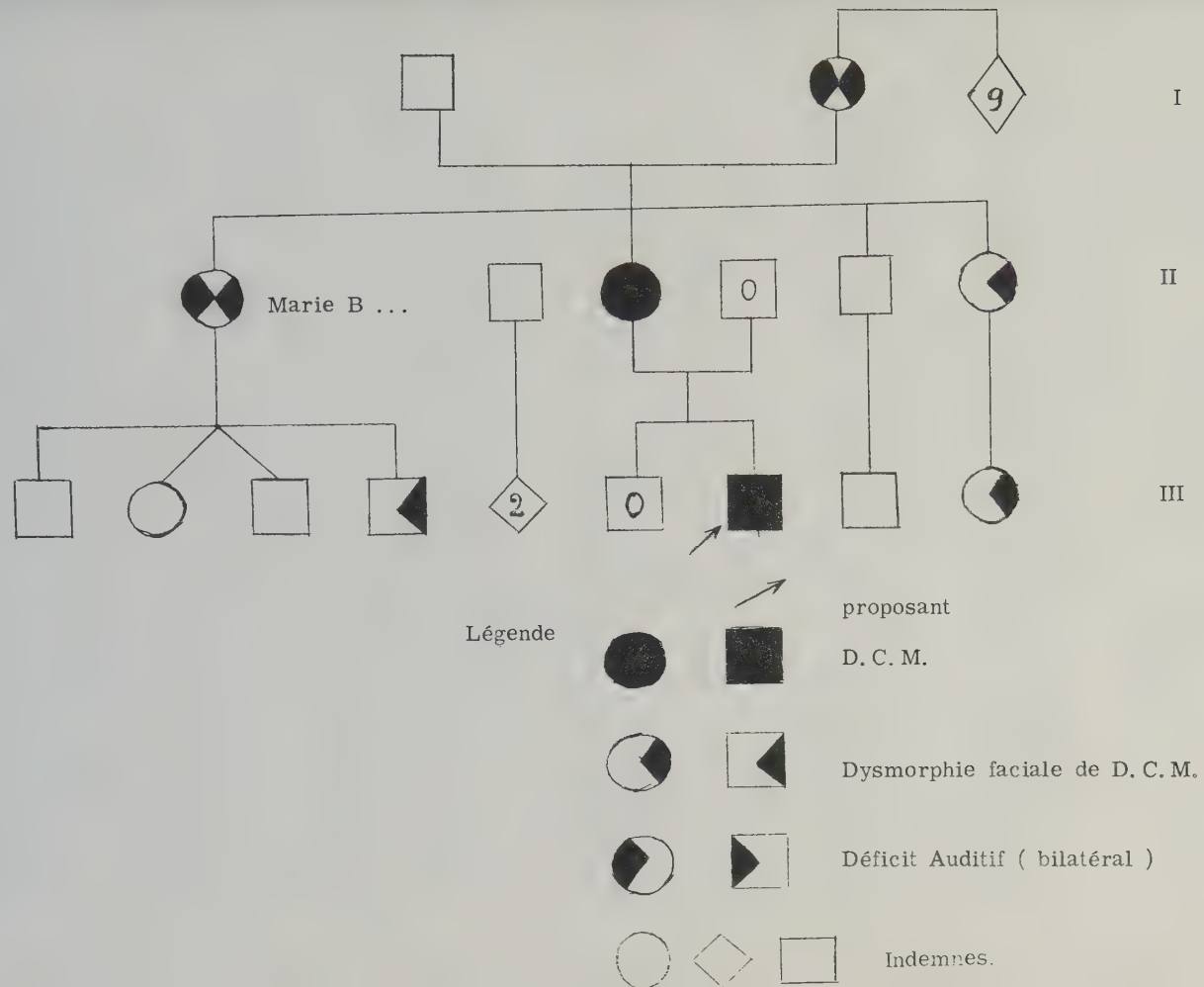
I
II
III
Marie B ...
9
0
2
0
Légende
proposant
D. C. M.
Dysmorphie faciale de D. C. M.
Déficit Auditif (bilatéral)
Indemnes.

. SECONDE observation :

A - L'enfant P ... Michel est né le 10 mars 1965, trois semaines avant le terme présumé d'une grossesse sans incident. Son poids de naissance était de 3 kg. La présentation céphalique.

Son développement physique et psychomoteur a été normal au cours de la première année. Il est légèrement en retard dans l'acquisition de la marche ; il s'est tenu debout avec appui à 14 mois, sans appui à 16 mois et demi, la marche a été acquise à 17 mois.

Dans les antécédents de Michel, on note un traumatisme crânien important avec fracture et embarrure à l'âge de 3 ans 4 mois (juillet 1968), sans que l'on sache s'il y a eu perte de connaissance. Huit jours plus tard, on note l'apparition d'une paralysie faciale droite périphérique, qui fit suspecter un hématome sous-dural ; mais la trépanoponction a infirmé cette hypothèse.

A cette époque (3 ans 5 mois), la dysmorphie cranio-faciale retient l'attention du Dr RACLE d'Annecy qui constate l'association d'une macrocéphalie avec PC - 52 cm, d'un hypertélorisme non chiffré avec écrasement de la racine du nez, d'une parésie faciale droite, d'un aspect dysmorphique des dents qui ont une mauvaise implantation et d'un léger retard psychomoteur.

En juin 1971, un examen du F. O. pratiqué à l'occasion d'une méningite lymphocytaire (rougeole) permet de constater avec surprise, l'existence d'un oedème papillaire bilatéral, de 1 dioptrie à droite, à gauche oedème des bords papillaires respectant le bord temporal.

Huit jours, plus tard, après stabilisation de l'histoire infectieuse, le F O reste inchangé. Devant l'association d'une dysmorphie cranio-faciale légèrement plus accentuée qu'en 1968 et l'existence d'un oedème papillaire bilatéral, l'enfant est hospitalisé à l'âge de 6 ans 3 mois à l'Hôpital EDOUARD HERRIOT à Lyon (Service Professeur FRANCOIS, Professeur

Ag. HERMIER - pavillon S) où il fera plusieurs séjours.

1 - Examen clinique :

. Michel présente un développement staturo pondéral normal :

- poids : 19 kg 600
- taille : 114 cm.

a) La dysmorphie craniofaciale indépendamment même de la paralysie faciale droite, est évidente . Il existe :

- une macrocéphalie : le périmètre crânien est de 54 cm (+ 2 à 2,5 DS) avec des bosses temporo-pariétales particulièrement marquées.
- l'hypertélorisme est considérable : l'élargissement et l'aplatissement de la racine du nez effacent l'ensellure nasale. L'élargissement se prolonge à l'étage moyen de la face et les pommettes sont saillantes.
- des anomalies non seulement dentaires, avec des dents étroites et altération de l'émail, mais aussi du maxillaire supérieur dont la partie visible est très haute.

- L'examen endo-buccal montre une arcade alvéolaire supérieure très élargie et très haute où les dents sont espacées.

- Il n'existe pas de gêne respiratoire.

. L'ensemble de la dysmorphie existait déjà avec les mêmes éléments dès l'âge de 3 ans. Aux dires des parents, il y aurait accentuation des anomalies.

b) L'examen clinique est par ailleurs négatif.

. On ne retient pas d'autres malformations ou anomalies morphologiques.

Comme dans l'observation précédente, l'examen radiographique de tout le squelette est pratiqué.

2 - Examen radiographique :

a) Au niveau craniofacial, il objective une hypertrophie et une hypercondensation de l'ensemble du crâne (Fig. 9).

L'ostéopathie intéresse également l'étage supérieur et moyen de la face, maxillaire y compris. Il y a renforcement des anomalies au niveau des écailles temporales et occipitale.

On note une diminution du diamètre des orbites et un pincement de la fente sphénoïdale, une diminution du trou occipital et des trous optiques dont les pourtours sont spécialement denses. " L'aspect général rappelle celui de la léontiasis ossea ".

Devant l'aspect de densification du crâne et de la zone faciale, donnant de face un aspect " en loup de carnaval " ne correspondant pas tout-à-fait à l'aspect d'un " ALBERS SCHÖNBERG ", le bilan osseux est complété par celui des membres et de la colonne. (Fig. 10).

b) Examen squelettique met en évidence un remaniement des os longs avec, au niveau des membres inférieurs, un défaut de modelage métaphysaire étendu au tiers inférieur des fémurs, une ostéoporose métaphysaire surtout des métaphyses tibiales inférieures, avec amincissement de la corticale à ce niveau, contrastant avec une certaine exagération de la densité diaphysaire. (Fig. 11).

L'épaississement de la corticale diaphysaire est notable au niveau du tiers moyen des corticales internes.

Les tibias sont en outre légèrement déformés en S italique.

Aux membres supérieurs, le défaut de modelage domine, assez diffusément réparti tout au long des trois os,

avec un aspect un peu grossier et trapu de ces os. Les os sont globalement trop denses, mais les corticales sont cependant relativement minces.

3 - Le retentissement fonctionnel :

. Chez Michel est déjà marqué :

- par l'existence de la paralysie faciale droite, visible au repos et qui devient évidente à la mimique.
- par l'existence d'un oedème papillaire bilatéral au F O évoluant depuis peut-être plusieurs années (il n'existait pas semble-t-il en 1968). L'examen ophtalmologique (Professeur Ag. DURAND) révèle un oedème papillaire droit avec une vision à 2/10e ; à gauche la vision centrale est chiffrée à 10/10e et le F O ne montre qu'un flou du bord papillaire.
- depuis quelques mois (1970) l'enfant présente aussi des céphalées fréquentes, sans vomissement.

Il est probable que ces manifestations neurologiques sont directement liées à la compression des nerfs, d'origine osseuse.

Aucun autre signe neurologique n'est retenu et les examens ophtalmologiques successifs restent inchangés (Juin 1971, Janvier et Avril 1972).

Les explorations audiométriques en Mai 1972 retiennent une discrète hypoacousie de transmission, que le Dr BRINGUIER rapporte à l'état infiltré des tympans à cette date.

- le retentissement de l'hypertélorisme et de l'élargissement de la racine du nez se traduit quant à lui, par un rétrécissement bilatéral indiscutable du champ visuel.

- le développement psycho-intellectuel est normal. Le bilan pratiqué au cours du premier séjour élimine la débilité, bien que l'on n'ait pas eu de niveau chiffré. Il n'existe pas de retard scolaire, d'autre part cet enfant parle sans diffi-

culté de ses problèmes somatiques actuels, qu'il semble métaboliser remarquablement bien.

L'E. E. G. en 1971, ne montre pas de signe de souffrance hémisphérique bien que l'écho encephalogramme pratiqué à la même date montre une déviation minime des structures médianes vers la droite (Dr FOURNET).

4 - Parmi les explorations complémentaires :

a) Nous ferons une place à la biopsie osseuse bien que celle-ci n'apporte aucun argument spécifique permettant un diagnostic précis.

Sur la biopsie de côte pratiquée en 1971 (Octobre) (Dr MEUNIER) " La corticale costale est faite dans son tiers externe d'un os primaire fibreux, tissé dans les deux tiers internes d'un os haversien ostéonique dont l'architecture lamellaire concentrique est normale.

Cette corticale est très anormalement épaissie. Aucune structure de type pagétique. Pas d'ilôt cartilagineux intra-osseux. Extrême rareté des ostéoclastes. Assez nombreux foyers ostéoblastiques. Lacunes périostéocytaires de taille normale à 54, 2 div. 2 .

En somme, ostéose condensante manifeste avec gros épaississement des corticales. Peu d'ostéoclastes. Ces données sont compatibles avec le diagnostic de D. C. M. ".

b) Les examens sanguins :

. calcémie : 96 mg°/₀₀
. phosphorémie : 56 mg°/₀₀
. phophatases alcalines : 79 UB/litre
. ionogramme :

- hématocrite : 41
- Cl : 100 mEq/litre

- Na : 142 mEq/litre
- K : 4,2 mEq/litre
- RA : 23,5 mEq/litre

  . urée : 0,25 g/litre
  . protéines totales : 75 g/litre
  . glycémie : 0,78 g/litre
  . pH : 7,29
  . osmolarité : 288 mOsm/litre.

c) Examens urinaires :

- Calciurie : 48 mg/litre
- Diurèse : 700 cc soit 33,6 mg/24 h.

d) Le myélogramme est normal.

De même le bilan d'hémolyse, les tests immunologiques, les tests métaboliques (glutathion réduit ; stabilité du GSH ; Screening test).

L'examen de l'hémoglobine (test d'alcalino-résistance) et le thromboélastogramme sont normaux.

e) Le carotype 46 + XY.

B - ENQUETE FAMILIALE.

L'enquête familiale est très incomplète. La mère seule a pu être examinée et interrogée. Il n'existe pas de consanguinité connue entre les deux familles paternelle et maternelle.

1 - Du côté maternel :

L'attention est retenue par la mère (1 m 53) qui présente un élargissement discret de la racine du nez.

Aucun déficit sensoriel n'est appréciable cliniquement.

Radiologiquement, on retient une condensation modérée de la voûte et de la base du crâne. (Fig. 12).

Les métaphyses ne présentent que des anomalies discrètes qui passeraient inaperçues dans un autre contexte. Cependant, au niveau des genoux, malgré une morphologie normale, la densité radiologique des métaphyses est réduite.

Les métaphyses des extrémités proximales des premières phalanges sont discrètement élargies et trop claires.

Au niveau des avant bras, l'attention est retenue par le modelage un peu grossier des diaphyses.

Du côté maternel, on note d'autres éléments évocateurs de l'affection.

. Le grand-père maternel (Henri) du proposant, décédé, était sourd et avait une morphologie faciale tout-à-fait comparable à celle de Michel. Cet aspect très particulier a été reconnu par les intéressés comme étant un caractère familial : " La tête des VUL ... ".

. Il est aussi retrouvé chez :

. un oncle

. une grand tante du proposant (Elise)

. Un grand oncle était également sourd.

Il n'a pas été possible d'avoir de précision sur l'existence d'une dysmorphie faciale à la génération précédente. Mais un sujet de cette génération aurait été sourd et muet. La tante maternelle d'Henri et Elise VUL... était sourde et muette et un fils unique d'une autre tante maternelle d'Henri et Elise est sourd.

. Par ailleurs le frère aîné de Michel, Serge est en bonne santé et sans particularité morphologique. Une troisième grossesse n'est pas arrivée à terme.

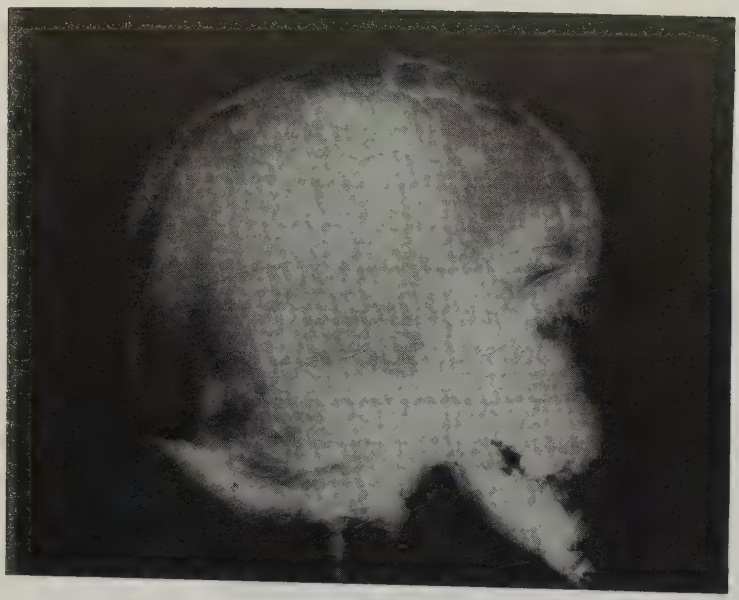

Fig. n° 9 - Michel P ... - Novembre 1971 - Crâne Profil.
Noter : - L'hypérostose et la condensation majeure de la face.
- Condensation de la voûte et de la base.

Fig. n°10 - Hypérostose et condensation de la face.

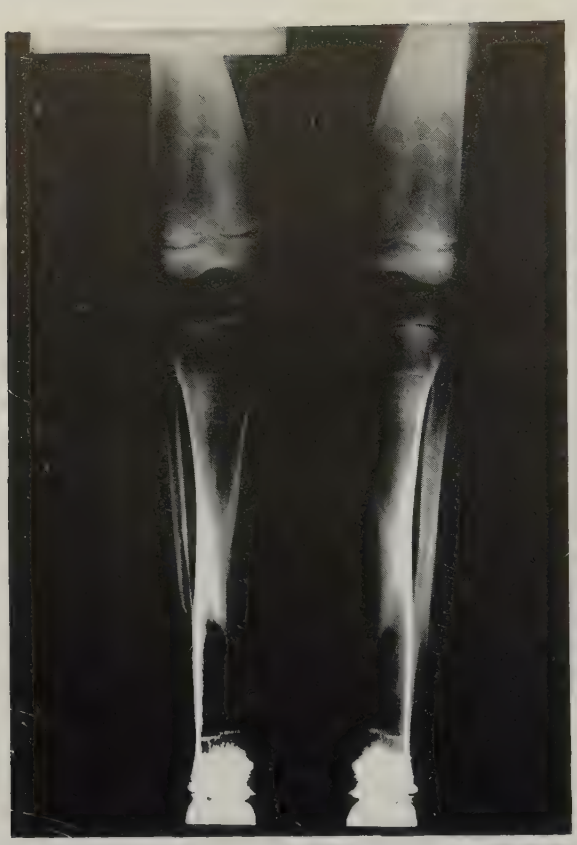

Fig. n° 11 - Radiographie des M.I. - Michel P ... Juin 1971.
- Evasement métaphysaire.

Fig. n° 12 - Marie P ..., mère de Michel. Crâne Profil.
- Condensation de la voûte et de la base.
- Sclérose (?) des premières vertèbres cervicales.

. Le père ne présente aucune anomalie morphologique significative et l'interrogatoire ne révèle aucune particularité sur trois générations.

A signaler des cas de myopie chez un oncle maternel. et deux cousins germains maternels de Michel.

Famille de Michel P ...

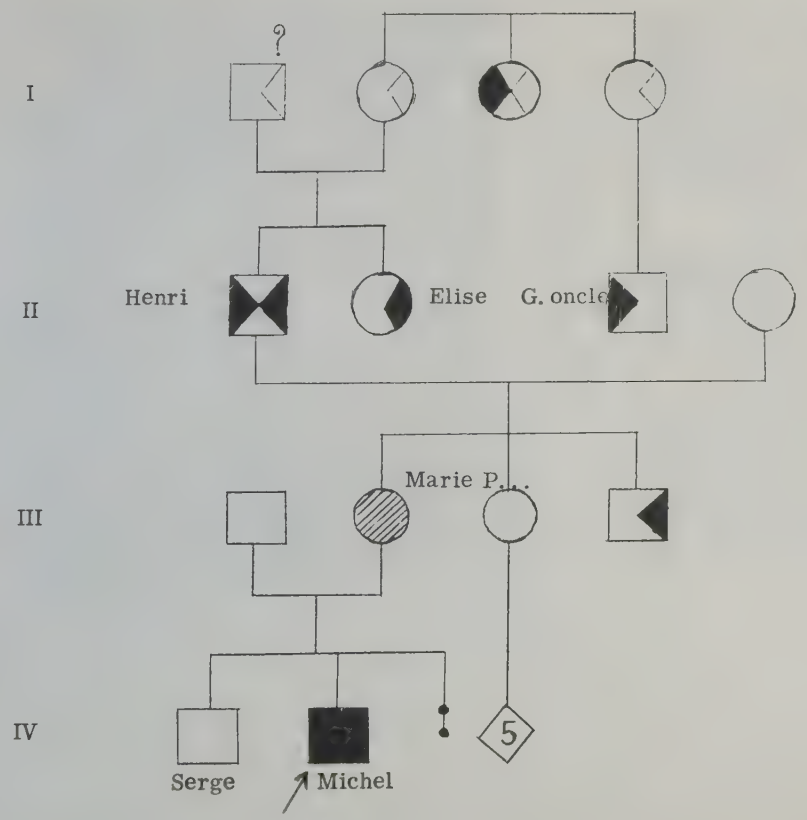

Légende

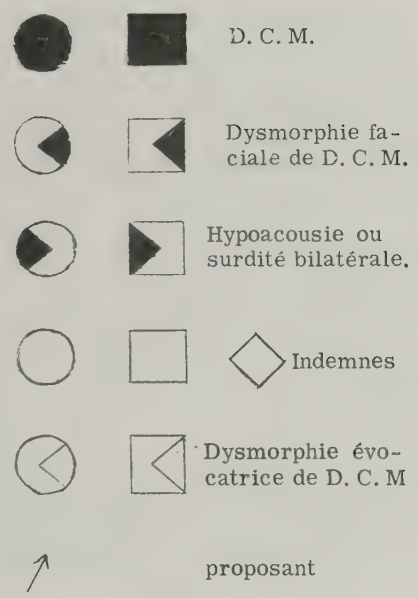

II - OBSERVATIONS DE LA LITTERATURE. (tableau synoptique).

La dysplasie cranio-métaphysaire n'est certainement pas la maladie la plus rare des affections généralisées du squelette ; puisqu'une revue des cas de la littérature, publiés souvent sous le nom de maladie de PYLE ou autres ostéopathies cranio-tubulaires, nous permet d'en dénombrer 67 cas certains, répartis dans 38 familles ; 23 autres cas sont probables dans ces mêmes familles ; mais non explorés, nous ne les intégrons pas dans le tableau.

Ce sont évidemment les observations des familles, publiées ces dernières années, surtout depuis 1966, qui sont les plus complètes ; où les explorations sensori-nerveuses sont les plus approfondies.

Nous reprenons ces observations sous forme d'un tableau synoptique sur lequel nous précisons :

. 1 - les auteurs qui ont décrit ces cas familiaux
. 2 - l'année de publication
. 3 - les cas sont numérotés de 1 à 67
. 4 - les familles de I à XXXVIII
. 5 - l'âge des patients et le sexe
. 6 - nous dégageons des observations les symptômes, motif de consultation.
. 7 - l'atteinte crânienne retient surtout notre attention sur le plan clinique et du retentissement fonctionnel et neurologique ; elle est très diversifiée.
. 8 - l'atteinte radiologique est plus stéréotypée.
. 9 - nous ne donnons sur les cas familiaux, que les éléments nécessaires à la précision du mode de transmission.

TABLEAU SYNOPTIQUE

AUTEURS (Réf. bibliographiques	An. de publication	Age patients	Sexe.	SIGNES D'APPEL	ASPECTS CLINIQUES															ASPECTS RADIOLOGIQUES							MODE DE TRANSMISSION
					Dysmorphie cranio-faciale						Atteintes fonctionnelles et neurologiques									Crâne		Face	Métaphyses		Autres particularités.	
					Hypertélorisme (cm)	Elargissement du nez + aplatissement de la racine.	Saillie de l'étage moyen de la face.	Augmentation du périmètre crânien.	Saillie des bosses : frontales-pariétales et occipitale	Retard de fermeture des fontanelles et suture.	Obstruction nasale.	Obstruction canaux lacrymaux - épiphora -	Paralysie faciale : uni + bilatérale ++	Baisse acuité visuelle ou atrophie optique.	Surdité : uni + bilatérale ++ neuro-sensorielle, n.e. transmission (t) mixte (m)	Explorations audiométriques pratiquées	Troubles du langage.	Atteinte des autres nerfs craniens.	Syndrome d'H. L. C.	Anomalies stomato-dentaires.	HYPEROSTOSE	CONDENSATION voûte	CONDENSATION base	HYPEROSTOSE CONDENSATION	RENFLEMENT + AMINCISSEMENT DES CORTICALES	OSTEOPOROSE.		
1- Ibrown-Harpeur (11)	1946	64 a	M	Dysmorphie faciale.	+ 4,7	+									++ ns					+	+	+	+	+	+	maxil. inf. élargi. Côtes-clavic. bassin.	Dominant (père + 2 filles) + grand-mère paternelle ?
2- I		35 a	F	Dysmorphie faciale.	+ 5,3	+	+				+				+ ns					+				+	+	Côtes, Clavicules.	
3-		20 a	F	Dysmorphie faciale.	5,5	+	+				++			champ visuel					palais ogival	pas d'ex. radiologiques							
4- Mitchel (85) II	1952	6 a	F	Ecoulement oculo-nasal dès 3e mois et inf.O.R.L. Léontiasis ossea. (publié com.ostéopétrose).	+	+	+	+ 49,5	+ p.		++	+								+		+ 15	+	+ à 15m.	+	condensation diaphysaire.	Sporadique . fratrie (4) et parents. RAS. Examinés clinique et radiologiquement.
5- Neuhauser (89) III	1953	13a ?	M	Surdité, P. F.									+		+ ns					frontale	+	+	+	+	+	épaississement des corticales diaphysaires.	Sporadique ? pas d'enquête familiale.
6- Jackson, Albright et col. IV (60)	1954	15 a suici. 7e m.	M	Dysmorphie faciale à l'âge de 3 ans Cécité.	+	+	+	+	+ f. o.		++		+ g.	cécité 7e mois			Retard	moc	++ à 3 ans	+				+	+	condens. diaphysaire stries longitu. Att. mains.	Sporadique. pas d'enquête familiale.
7- Jackson et col. (60) V	1954	30 a dès 7 ans.	M	Léontiasis ossea Anomalies dentaires.	+	+	+	61,25			+		++	+ ns f.	+ ns. g.				+	+	+	+	+	+ à 7 ans	+	Att. maxil. inf. mains, côtes clavicules.	Sporadique. 2 frères sains et parents sains.

8- Beckmann (4) VI	1954	18 mois	F	Obstruction nasale pub. com. ostéopétrose.	+			49		+	+										+	+	+	+	+	+	Att. maxil. inf. condensation diaphysaire.	Sporadique. enquête familiale négative.
9- Sommer (116) VII	1954	19 a	F	Dys. cranio-faciale suiv. dep. l'âge de 2 ans.		+		65			+			+ à 10 ans	+		+	nystagmus	+	+	+++	+	+			+	+	Att. mains, côtes-pieds.	Dominant(mère-fille) La mère DCD aurait même dys. faciale.
10- Komins (70) VIII	1954	18 a	M	Prognathisme	+				+				+				+			+	occipitale	occipitale	+	+	+	+	+	Maxil. inf. discrète condensation diaphy. Att. mains, clavic. côtes, pieds	Dominante (mère-enfants)-La mère et 2 soeurs att. de la même façon. Peut-être aussi 1 oncle maternel.
11- Lièvre et Fischgol (79) IX	1956	8 a	M	Dysmorphie cranio-faciale dès la 6e an. (pub. com. ostéopétrose probable) et obstruc. nasale.	+	+	+	57,5	+ f.		++			+							+		++	+	+	pas de radio	A 18 mois Radios crâne Normales.	Récessif. Consanguinité des parents.
12- Mori-Holt (86) X	1956	8 a	M	Dysmorphie cranio-faciale symp. neurologi. (suivi dès 7e mois.)	5	+		60	+ f. p.	+	+ 7 m.	+	+ à 7 mois	atrophie à 4 ans	+ à 6 a	+		nystagmus		+	+	p.o.f.	+	+	+	+	Att. maxil. inf. discrète condensa. diaphy. Att. côtes, cla.	Sporadique Enquête faite (une soeur et parents sains)
13- Mori-Holt (86)	1956	8 a	M	Surdité progressive et dysmorphie.	+	+		56	f. p.	+					++	+					+		+	+	+	+	+	Présence des stries transversales métaphy.	Dominant (mère-fils) 5 cas de surdité dans la famille sur 22 membres - 1 oncle mater. - le G. P. sont des D. C. M. probables.
14- XI		32 a mère	F	Dysmorphie et surdité dès 8ème année.	+	+			+						++ 8 a	+					+	±	+			+	+	Condensation diaphysaire.	
15- Lehmann (75)	1957	8 a	F	Dysmorphie cranio-faciale (évoquant léontiasis).	+	+					Etudes fonctionnelles n'ont pas été pratiquées.										±		+	+	+		++	Biopsie pariétale.	Récessif La plus âgée est la plus atteinte. - pas d'enquête familiale-
16- XII		6 a	F	"	+	+															+		+	+	+		+		
17-		2 a	F	"	+	+															+		+	+	+		+		
18- Hassler (53)	1959	22 a	F	Dysmorphie évoquant la léontiasis.	+	+		49,6 15 m 54,5 13 a			+											+	+	+	+	+	±	Condensation diaphysaire Att. mains.	Dominant (père-fille) Reste famille indemne.
19- XIII		? père	M	Idem.	+	+					+											±	+	+		+	±		
20- Podlaha (97)	1963	18 a	M	Obstruction nasale.		+	+	+	o. f.		+					+ N			palais ogival		+	+	+			+	+	Prognathisme Att. mains.	Dominant (père-fils) père moins atteint. Reste de la famille - radio- sains-.
21- XIV		53 a père	M	Myélopathie cervicale. Anomalies métaphysaires							+				++						+	+	+			+		Att. mains.	

22- Pandolfo (93) XV	1963	18 a	F	Dysmorphie faciale (pub. com. maladie de Camurati, Engelmann.	+	+															+	+	+	+	±	+	+	condensation diaphysaire.	Sporadique ? absence d'enquête familiale.
23- Billewicz (6)	1963	11 a	M	Dysmorphie faciale et discret genu valgum.	+	+				+									palais ogival	+		+	+	+	+	+	Att. mains-pieds	Récessif. parents-soeur en bonne santé. pas de consanguinité.
24- XVI		10 a frère	M	Idem-frère cadet	+	+				+		+							palais gothique.	+		+	+	+	+	+		
25- Billewicz (6) XVII	1963	6 a	M	Dysmorphie faciale dès 2ème année.		+					+		+						"	+	±	+	+	+	+			Sporadique. Enquête famil. négative.
26- Rubin (107) XVIII	1964	2 à 8 m.	F	?					+											+	±	+	+	+	+	+	Att. mains.	Sporadique ? pas d'enquête familiale.
27- Rubin (107) XIX	1964	7 m.	M	?																								Sporadique ?
28- Graf (47) XX	1965	25 a	M	Dysmorphie cranio-faciale majeure dès 3e année.	+	+	+	+	f.		+			+	(++) cond.	+			+	+	+	+	+	+	+ cli. non publ.			Récessif. Parents consanguins.
29- Spranger Paulsen Lehmann (119)	1965	6 a	M	Dys. cranio-faciale depuis la naissance.	+	+	+	57,5	f.		+				(++)					+	±	+	+	+	+	±	Att. maxil. inf. mains, pieds-cond. diaphy.	Dominant(père-fils) 1oncle-1cousin pat. D.C.M. probables. -reste de la famille indemne.
30- XXI		44 a père	M	Même dysmorphie	+	+	+		f.		+				++ cond.	N les				+		+	+		+		Att. mains, pieds	
31- Walker (131)	1966	4 a	F	Obstruction nasale suivie dès 3e mois de vie.	+						++									+	+	+	+	+	+	±	Att. maxil. inf. mains-côtes-clavi. -condens. diaph. 3e mois.	Dominant (père-fille)-grand-père paternel atteint - reste de la famille non atteint.
32- 33- XXII		? père	M	Systématique.					o.										+	+	o.	+	+	±	+		Maxil. inf. élargi- Att. côtes-clavicules.	
34- Walker (131)	1966	5 sem. à 11 a.	F	Paralysie faciale 5 ème Sem.						+			+ d.	+	+ cond.				+	++	+	+	+	+	+		condensa. diaphy. à 5 m. Att.clavi. 6e m.	Dominant (mère-fille) - reste de la fratrie sain.
35- XXIII		41 a mère	F	Surdité partielle dès 7e année.										+	+				+	+	±	+	+	max. sup.	+			
36- Holt (56) XXIV	1966	7 m	F	P.F. et obstruction nasale - suivie jusqu'à 8 ans.		+				cal-ci. à 8 a.	+		+ g.							+	±		+	+	+ à 8 a.	±	condensation diaphysaire à 7 mois.	Sporadique ? pas d'enquête familiale.
37- Holt (56) XXV	1966	4 m	F	Respiration ronf. dès la naissance.		+	+	+			++									+	±		+	+	+	+	maxil. inf. élargi.	Sporadique ? pas d'enquête familiale.

38- Lejeune et coll. (75)	1966	74 a	M	Dysplasie cranio-faciale dep. l'enfance-surdité-troubles neurologiques.	6	+	+	58,5	t.						+ à 30 ans	+					+	f.o.		+	+	+	+	maxil. inf. hypertrophie-biopsie-crête iliaque-mains-pds côtes-clavic. -bassin-colonne.	Dominant(père-fils) - grand-père paternel peut-être.
39- XXVI		44 a fils	M	Systématique.	4, 5	+		62	t.p.												+			+	+	+	+	col. att. discrète	
40-/Nicolo Briani (90) XXVII	1966	22 a	M	Augmentation du vol. crâne ds 2e a	+	+		+	+		+			+	++	+					+			+	±	+		Att. maxil. inf. mains-pieds-côtes-clavicules.	Sporadique ? pas d'enquête.
41- Ross Altmann Millard	1967	de 8 à 17 ans	M	Dys. cranio-faciale dès 3e année-obstruction.	+	++	+	+	+		+										±		+	+	+	+		Att. maxil. inf.	Récessif. Parents-cousins germains.
42- Rubin (105) XXVIII		12 à 15 a. soeur	F	Dysmorphie + genu valgum à 1 an.	+	+	++	+			+	+							+++		+++	++	+	+	+	+		Att. maxil. inf. biopsie maxil. diaphy.	
43-Pastor B. (94) XXIX	1968	13 a	M	Dysmorphie cranio-faciale.	+	+	+	+			+		+		++ mixte	+					pas de radio								Sporadique. Enquête familiale faite. Négat.
44-Brons (10) XXX	1969	22 a	M	Dysmorphie cranio-faciale-suiv. de 4 - 15 et 22 ans.	+	+	+				+									+	+	+	+	±		+		Att. discrète-maxil. inf. stries longitudinales-condensations diaphysaires.	Sporadique. Enquête familiale faite.
45-- Girwood (40) XXXI	1969	10 sem.	M	Difficulté respiratoire -P.F.	+	+				+	++		+ g.								+	+	+	±		±		maxil. inf. condensé-Att. main pieds-côtes-clavic. -biopsie tibia. condensation diaphysaire	Sporadique. Enquête familiale faite-entièrement négative.
46-	1969	34 a mère	F	Surdité dès 6e an.	+	+							+		+ g. n. s.	+	+		vertige		+	t.		+	±			Att. clavicules.	Dominant (mère-3 enfants) - Famille du père-RAS- Reste de la fratrie-RAS.
47- Kietzer (67)		13 a	F	Hypoacousie 3e mois-6 ans.	+				+				++		+	+					+	+	+			pas radio des os longs.		
48-		11 a	M	Dysmorphie faciale dès 2e mois s'accentuant 3-4 ans.	+	+		+	t.p.				+ g. + d.		+ t. 4 a.	+	+			+	+	+	+			+		maxil. inf. élargi-Att. mains.	
49- XXXII		3 a	F	Discrète dysmorphie évocatrice - Ex. systématique	+										+ t.	+					±			±					

50- Miller Lehmann (84) XXXIII	1969	7 a	F	Dysmorphie évoquant la léontiasis (décrite comme ostéopétrose)	+	+					+			++ t.	+	++				+		étude incomplète.		+			Sporadique ? pas d'enquête famil.
51- Gorlin 52- Spranger 53- Kozalka 54- (45) XXXIV	1969	11 a	M	Surdité P. F. 2 soeurs/mère idem.	+	+	+	+	f.o.			+		+ + m	?				+	+	+	+	+	+	+	±	Att. mains.	Dominant (mère - 3 enfants).
55-	1969	18 a	F	Hypoacousie dès 8e année. P.F. - Dysmorphie cranio-faciale.	+	+			f.p.			+ naice		++ t.	+	+	nystagmus	cép. lées	+	+	+			++		+	Att. maxil. inf. côtes-clavicul.	Dominant (mère-fille-mère-fils) 3 générations suivies-10 ans- Les autres membres ont été examinés- sont N - d'autres trop jeunes sont suivis.
56- Rimoin-Sharon (103) et Gladney Montéléone (41)		44 a mère	F	Dysmorphie et surdité dès 9 ans	+	+			+			+ g.		++ t.	+		nystagmus	vertiges.		+		+		++		+	condensation diaphy. Att. - côtes-clavicu.	
57-	1970	22 a	F	Dysmorphie et surdité dès 6 ans. soeurs de 55, fille de 56.	+	+			+			++		++	+	+		cèp. lées		+				++		+	côtes-clavicu.	
58-		12 a	F	Idem-demi-soeur		+			+									±		+				+			mains-pieds	
59-		42 a	F	Baisse acuité visuelle dès 2e an. Léontiasis ossea. Soeur et tante des précédentes.	+	+			+			++		++	+		+ m.o.	+		+	+	+		+		+	élargissement diaphysaire- Att. colonne-côtes.	
60-		13 a fils	M	Dysmorphie-surdité dès 6 ans.	+	+		+	+				myope.	++	+		+ m.o.			+				+		±	mains-pieds + bassin.	
61- XXXV		8 m. fille	F	Hypoacousie -infection ORL.	+				f.	+	+	++								±		++		+			condensation diaphysaire	
62- Bernard Giraud Mattei (5)	1972	3 a 1/2	M	Hypoacousie-obstruction nasale.	+	+	+		+		+	++		++ t.	+					?		+	+	+	±		épaississement corticale-biopsie tibia.	Dominant (mère-fils).
63- XXXVI		? mère	F	Nasonnement-surdité.							+			++	+					?		+		+		+	mains-pieds-côtes.	
64- - 1ère obs.	1972	6 a	M	Dysmorphie évocatrice-de la léontiasis dès 2e a. gène respiratoire	++ 4, 5	+	+	+ 54			+ 2 a.			± g.t..	+	+			+	+	+	+	+	+	+	mains-clavicu.	dominant (mère-fils) + grand-mère mat. - 2 tantes mat. + 2cousins mater. - D. C. M. probables.
65- XXXVII		33 a mère	F	Surdité bilatérale (8-12 ans) - systématique.	±	+	±							++	+					±		+	++	±	±	+	bassin.	
66- - 2ème obs.	1972	6 a 3 m.	M	Dysmorphie P. F. dès 4e année.	+	+		52 à 4 a. 54 à 5 a.	t. p			+ dte.	déb. atrophie opt.	hypoacousie.	+			+	+	+	±	+	+	+	+	±	biopsie-côtes.	Dominant (mère-fils) du côté maternel : 1 grd-père-DCM, 1 oncle 1 grd-tante (DCM 1 grd-oncle (prbies
67- XXXVIII		? mère	F	Systématique.		+														+	±	+			±	+		

C H A P I T R E II

. ETUDE CLINIQUE

- I - Description de la Forme Type
  (deuxième enfance)

- II - Aspects cliniques suivant l'âge
  (stades évolutifs)

E T U D E C L I N I Q U E

A la lumière de nos deux observations et d'une étude critique des cas de la littérature, nous essayons de préciser dans ce chapître, les éléments qui conduisent au diagnostic de D. C. M.

I - DESCRIPTION DE LA FORME TYPE (deuxième enfance)

A - Signes CLINIQUES.

1 - La dysplasie craniofaciale :

Elle constitue pratiquement toujours le motif de consultation ; elle est le signe d'appel essentiel de la maladie (21 sur 26 dans cette forme type).

a) La dysmorphie craniofaciale :

Elle réalise, lorsqu'elle est majeure, l'aspect particulier du visage évoquant la léontasis ossea décrite par VIRCHOW en 1876. Celui-ci désigne sous ce terme évocateur et purement descriptif une hypertrophie des os de la face.

- La face : l'aspect est caractéristique, le terme de facies léonin, convient parfaitement à cette dysmorphie faciale.

La lésion essentielle primaire, sans laquelle on ne peut parler de léontiasis est une hypertrophie des os de l'étage moyen de la face.

Le malade présente une tuméfaction osseuse ferme, symétrique, qui déforme lentement le tiers moyen. Elle soulève la base de la pyramide nasale, la partie antérieure des régions géniennes, comblant les sillons naso-géniens.

La lèvre supérieure est soulevée, déplacée en avant dans sa totalité. Cette déformation lente permet une adaptation des tissus mous.

Le nez est déformé, surtout à sa partie inférieure et de chaque côté dans les régions para-nasales qui sont épaissies. La base nasale est étalée, les orifices narinaires dilatés, ouverts en cornets regardant en avant. L'arête nasale prend une ensellure enfouie à sa partie moyenne entre les 2 tuméfactions para-nasales ; celles-ci accusent les sillons palpébraux inférieurs. La racine du nez est élargie et aplatie, il en résulte un hypertélorisme, qui a un caractère quasi constant (23 sur 26 cas). S'il n'est pas explicité dans les observations de la littérature, sans doute est-ce, parce qu'il semble s'intégrer dans les anomalies décrites au niveau de la racine du nez.

L'étiologie souvent reconnue à l'hypertélorisme est une fermeture prématurée des sutures (GREIG) ; mais cette hypothèse n'est pas toujours vérifiée dans le cadre de la D. C. M., dans laquelle la fermeture des sutures étant survenue tardivement, l'hypertélorisme est noté par WALKER (131).

Ainsi, si l'hypertrophie du maxillaire supérieur constitue la lésion essentielle de la léontiasis ossea ; l'hypertrophie osseuse atteint également :

- les malaires
- les arcades zygomatiques
- la voûte crânienne.

- Atteinte crânienne.

Le périmètre céphalique est augmenté globalement. La voûte est épaissie. Il existe fréquemment une saillie des bosses frontales, pariétales, et occipitale.

Cependant, le diamètre antéropostérieur du crâne, au niveau de la base est diminué ; ce qui confère au crâne un aspect aplati dans le sens antéro-postérieur, et élargi transversalement avec saillies des régions temporales.

- Dans quelques cas plus rares, le maxillaire inférieur est lui-même atteint (Obs. n° 8, 12, 29, 31, 37, 41, 42, 45, 48).

La dysmorphie craniofaciale est, dans la D. C. M. plus ou moins prononcée, mais elle est constante. Il ne s'agit pas d'une atteinte systématique de tous les os du crâne et de la face ; mais les désordres observés sont en relation étroite avec le processus déformant hypertrophique.

b) Le retentissement fonctionnel.

A la dysmorphie craniofaciale sont également et de façon quasi constante, associés des signes fonctionnels, liés à l'hyperostose. Cette hypertrophie se fait en partie aux dépens des conduits osseux, provoquant une réduction de calibre de ceux-ci ou empiétant dans leur trajet. Ceci a pour conséquence :

α - Sur le plan osseux pur :

. la réduction de calibre des trous de la base.
. la réduction de calibre des canaux auditifs.
. le rétrécissement des conduits nasaux et des choanes dû à l'empiètement du turbiné inférieur, du vomer, des palatins et des processus ptérygoïdiens, auquel est siuvent associé une malformation au niveau du palais qui est profond ; palais ogival ou gothique (BILLEWICZ , Roland G ...).
. la limitation du champ visuel, nasal en particulier (GLADNEY, obs. 56) et une vision binoculaire altérée par l'élargissement du nez.

. le rétrécissement des canaux lacrymaux.
. l'obstruction des trompes d'Eustache
. et le rétrécissement de la fente sphénoïdale (Michel P ...).

β - L'atteinte fonctionnelle ORL :

est dominée en fréquence par la surdité.

- La surdité ou hypoacousie.

Ce symptôme est mieux étudié au cours de la deuxième enfance, car il est pratiquement difficile de réaliser une étude audiométrique approfondie chez un enfant en bas âge. C'est en fait la fréquence avec laquelle on retrouve la surdité dans la D. C. M. (13 sur 26 cas) qui amène actuellement à pratiquer des explorations audiométriques systématiques devant la dysmorphie faciale.

La surdité semble être due à l'action conjointe de deux facteurs :

. d'une part l'hypertrophie osseuse au niveau des C. A. I. (SAUNDERS), entraîne peut-être une compression du nerf auditif dans ces conduits ; ce qui expliquerait l'existence d'une surdité mixte dans les cas observés par PASTOR (94) et GLADNEY (41).

. d'autre part, l'ostéosclérose modifiant la structure de l'oreille moyenne provoque un défaut de transmission, qui semble bien être le facteur essentiel dans la génèse de cette surdité.

- L'obstruction nasale :

Elle est observée fréquemment (14 sur 26) et peut s'accompagner d'un écoulement nasal permanent et d'une respiration ronflante. La bouche reste ouverte, ce qui constitue une source d'infections rhinopharyngées répétées.

- L'obstruction des canaux lacrymaux :

Elle a été notée dans plusieurs observations (MORI-HOLT (Obs. n° 12) SAUNDERS (112) GALDNEY (41) elle se traduit par un écoulement lacrymal qui accompagne d'ailleurs en général l'écoulement nasal.

- Les troubles du langage (8 sur 26)

Tels qu'ils sont rencontrés chez l'un de nos malades Roland G ... peuvent être la conséquence de la dysmorphie endobuccale d'une part (Obs. n° 1), de la surdité d'autre part.

γ - Les manifestations stomatologiques.

Elles ne sont pas des plus rares et constituent parfois le premier motif de consultation.

. les dents entraînées par le remaniement osseux au niveau des maxillaires se déplacent en tous sens, s'écartent les unes des autres (diastème).

. l'arcade alvéolaire supérieure est très élargie.

. l'articulé dentaire dans le cas de la déformation majeure de la léontiasis est perturbé dans sa fonction.

. les lames palatines participant au processus, la voûte du palais peut s'abaisser et devenir convexe; ainsi tout le massif maxillaire supérieur se trouve considérablement élargi . Généralement, le palais est au contraire profond, ogival (3 cas sur 26).

- Le plus souvent l'on constatera :

. des caries dentaires nombreuses et précoces, en particulier sur la première dentition.

· une microdontie (Obs. n° 1) et dyslasie de l'émail (Obs. n° 1, 12, 64, 66).

. un retard à la chute des dents de lait ou une chute précoce des dents définitives (Obs. n° 35).

. une dentition incomplète, parfois des inclusions dentaires (rares).

δ - Les manifestations neurologiques.

Elles constituent par leur fréquence un autre des motifs de consultation. Elles sont dues à des compressions d'origine osseuse des nerfs crâniens dans leurs conduits, ou lors de leur passage à travers les trous de la base.

- Les paralysies faciales périphériques sont les plus fréquentes (12 cas sur 26).

Unies ou bilatérales, elles sont plus ou moins évidentes au repos et peuvent n'être reconnues qu'à la mimique. Elles confèrent au visage une certaine atonie et une absence d'expression caractéristique (JACKSON - MORI-HOLT - BILLEWICZ - KIETZER - GLADNEY - Obs. n° 66).

Elles résultent de la compression du nerf facial, lors de son passage dans l'os pétreux au niveau de la région temporale (41).

L'électroneuromyographie pratiquée par KIETZER (67) sur une de ses patientes montre un temps de conduction au niveau de la VIIe paire, légèrement réduit avec de nombreux potentiels polyphasiques des muscles oris.

- Les atteintes ophtalmologiques (6 cas sur 26)

La compression du nerf optique peut se traduire par un oedème papillaire au F O (JACKSON - GRAF - WALKER - GALDNEY).

L'atrophie optique plus ou moins complète peut aboutir à la cécité - MILLARD (105).

. Un Nystagmus est noté dans les observations de

. Un Nystagmus est noté dans les observations de GALDNEY - MONTELEONE - JACKSON - MORI .

. L'altération du champ visuel déjà notée, s'accompagnant de strabisme.

. L'atteinte de la motricité oculaire est notée à deux reprises par MORI et HOLT (86) et GLADNEY (41).

. Une surdité de perception par atteinte compressive du nerf auditif est notée par SAUNDERS (112) PASTOR (94). Elle est rare.

La croissance excessive des os au pourtour des trous de la base, peut être responsable d'une atteinte moins conséquente des autres paires crâniennes ; toutes peuvent être atteintes, à l'exception cependant des IX, X, XI ème paires que nous n'avons jamais retrouvées atteintes dans les observations. La réduction de calibre du trou occipital ne semble pas avoir de conséquence fonctionnelle dans la forme prise comme type de description. Nous verrons ultérieurement, qu'il n'en est pas de même dans les formes de l'adulte.

- Les manifestations d'hypertension intra-crânienne enfin.

Bien que peu fréquentes dans cette forme (Obs. n° 66) ont une importante signification pronostique.

Elles sont à type de céphalées, vomissements ou de manifestations convulsives (MILLARD - 83).

- Un cas d'exophtalmie est signalé chez la malade de MILLARD (Obs. 42).

En dehors des manifestations d'hypertension intra-crânienne, l'atteinte neuro-psychique est peu importante.

- Le développement psychomoteur ne semble pas être affecté. Taille et poids sont normaux pour l'âge.

Le développement mental est satisfaisant ; le Q I sans être particulièrement élevé, reste dans les limites de la moyenne.

Les handicaps auditifs, visuels et troubles du langage suffisent sans doute à expliquer les retards du développement psychique et les perturbations des relations affectives lorsqu'elles existent.

. Très rarement, les signes d'appel, autres que les manifestations craniofaciales seront constitués par des anomalies constatées au niveau des membres inférieurs.

2 - La dyslasie métaphysaire :

Elle est généralement de découverte systématique.

. A l'interrogatoire des sujets, on retrouve assez souvent :

- un retard à la marche, de même qu'au cours de l'enquête familiale (dans les observations n° 13, 14), mais celui-ci ne constitue pas à vrai dire un motif de consultation.
  Il est noté dans nos deux observations.
- au niveau des membres inférieurs, il existe un genu valgum bilatéral le plus souvent modéré, avec à la palpation de l'extrémité inférieure des fémurs, une impression d'élargissement, d'empâtement métaphysaire. Ce genu valgum ne constitue pas un signe caractéristique de la D. C. M.

Le reste du squelette ne présente pas de signes particuliers de la maladie, sur une simple inspection clinique.

L'atteinte métaphysaire est donc modérée, et apparaît secondaire dans le tableau clinique de la D. C. M.

Cependant, la constatation d'anomalies craniofaciales importantes avec retentissement fonctionnel, doit amener,

quelques soient l'âge et le sexe du patient, à pratiquer une étude radiologique approfondie du crâne et de la face, puis de tout le squelette à la recherche des anomalies métaphysaires.

B - Signes RADIOLOGIQUES.

Les radiographies mettent en évidence deux caractères particuliers qui sont :

- d'une part, un défaut de modelage réalisant une hypertrophie osseuse diffuse, mais non systématique des différentes pièces squelettiques.
- d'autre part, une modification de structure de type condensant au niveau craniofaciel et le plus souvent de type ostéoporotique au niveau des métaphyses des os longs et de certaines autres pièces osseuses.

1 - Les radiographies du crâne et de la face

Elles permettent de visualiser l'hypertrophie et la condensation osseuse particulièrement nette au niveau de l'étage moyen de la face et de la base.

a) L'hyperostose : elle se traduit au niveau de :

- la voûte qui est épaissie dans sa totalité ou plus uniquement dans les régions pariétales, frontales ou occipitale.
- la base; celle-ci montre une réduction de calibre des orifices de sortie des paires crâniennes.
- les os propres du nez, les malaires, le maxillaire supérieur sont hypertrophiés de façon importante.

... Parfois le maxillaire inférieur l'est également; mais il s'agit plus d'une augmentation de sa hauteur que de son épaisseur.

- une réduction du pourtour des orbites, résultant de l'hypertrophie est notée par KOMINS (Obs. n° 10) MORI (Obs. n° 12) et (Obs. n° 66), sur les clichés de face.

- l'absence ou l'hypoplasie des sinus de la face est notée dans toutes les observations. Elle serait dûe à l'empiètement de l'os sur ces espaces, plutôt qu'à une absence de développement primitive.

b) La condensation :

Elle affecte le crâne et le massif facial. Elle correspond sans doute à un remaniement dans la structure osseuse.

la voûte peut être condensée localement dans les régions occipitale et pariétales. Les sutures sont parfois retrouvées calcifiées.

- la base est toujours condensée et l'on remarque une accentuation des pourtours des orifices.

- le massif facial est condensé globalement ; de façon constante, au niveau du maxillaire supérieur

- très fréquemment les aires mastoïdiennes sont peu pneumatisées, mais au contraire condensées et opaques.

- les anomalies dentaires se retrouvent sur les clichés où l'on constate également un épaississement des alvéoles dentaires, dont les rebords tendent à disparaître au niveau du maxillaire inférieur - KIETZER (67).

. Dans le contexte des dysplasies craniotubulaires, la D. C. M. présente outre les anomalies craniofaciales :

- un défaut de modelage aboutissant à une hypertrophie, principalement des régions métaphysaires des os longs.

- une modification de structure à ce même niveau de type ostéoporotique.

. La découverte de ces anomalies est presque toujours radiologique, parfois systématique au cours de l'enquête familiale.

2 - Les radiographies des os longs :

- (fémurs, tibias, humérus, radius) -

Les os longs apparaîssent anormaux dans leur tiers juxta-épiphysaire qui est élargi et trop clair.

. L'élargissement qui résulte du défaut de modelage siège aux extrémités des os longs. Les modifications sont les plus importantes là où la croissance est maximale, c'est-à-dire :

- à l'extrémité métaphysaire inférieure du fémur
- aux deux extrémités du tibia
- à l'extrémité proximale de l'humérus
- à l'extrémité distale du radius et du cubitus.

. L'aspect ostéoporotique réalisé au niveau des métaphyses fertiles, c'est-à-dire à l'endroit ou l'hypertrophie osseuse est la plus marquée, permet de visualiser l'existence de nombreuses stries fines transversales, opaques ; particulièrement nettes au niveau de l'extrémité inférieure des fémurs et plus accessoirement au niveau de l'extrémité inférieure des radius et tibias.

.La corticale métaphysaire est très amincie. De façon plus ou moins contingente, on peut noter un épaississement de la corticale diaphysaire, voisinant avec l'aspect plus condensé, par contraste avec la métaphyse, de la partie moyenne de la diaphyse. Ce dernier aspect serait beaucoup plus habituel au début de l'évolution.

3 - Le reste du squelette :

a) Les os du carpe et du tarse.

Ils sont modérément atteints.

Cependant, une étude analytique des observations semblerait mettre en évidence de façon relativement fréquente :

- un léger élargissement des extrémités fertiles des métacarpiens et des phalanges. Ce défaut de modelage au niveau des mains et des pieds, confère aux phalanges un aspect boudiné, renflé, presque cylindrique.
  Il intéresse surtout la partie proximale des phalanges et du premier méta- et l'extrémité distale des 2e, 3e, 4e, et 5 ème méta.
- il est associé à une augmentation de la transparence osseuse à ces niveaux, qui contraste avec l'aspect plus dense de l'extrémité opposée.

. En général, les lésions sont comparables au niveau des pieds ; mais étudiées moins systématiquement.

b) Les clavicules.

Elles sont toujours atteintes et présentent des déformations qui rappellent celles des os longs. Mais s'il existe un élargissement en " massue " à grosse extrémité interne ; il s'accompagne non plus d'un aspect ostéoporotique mais d'une condensation.

c) Les côtes.

Os plats d'ossification enchondrale, sont volontiers hypertrophiées soit de façon diffuse, soit plus spécialement dans leur segment postérieur ou antérieur internes.

. Ici encore, leur opacité peut être exagérée.

d) Le bassin.

Il est rarement modifié. Lorsqu'il est atteint, l'on constate au niveau des branches ischio- et ilipubiennes, une hypertrophie osseuse assez nette, entraînant la réduction du trou obturateur. Dans quelques rares observations (76) une densité anormale de l'os est notée.

e) La colonne.

La morphologie des vertèbres est habituellement normale dans cette forme type. On peut noter une scoliose ou cyphoscoliose.

L'étude radiologique de la dysplasie cranio-métaphysaire dans sa forme prise comme type de description, apporte ainsi deux notions principales :

. 1 - En ce qui concerne la répartition des lésions :

Elle intéresse de façon constante : le crâne et la face,

. de façon habituelle : les os longs des membres, les clavicules, les côtes ; rarement le bassin et la colonne.

. 2 - En ce qui concerne l'aspect radiologique, il convient d'opposer l'aspect hypertrophié et condensé du crâne et de la face, à l'aspect ostéoporotique, discrètement évasé des métaphyses des os longs.

C - Examens COMPLEMENTAIRES.

En dehors des aspects cliniques et radiologiques de la D. C. M. , il n'existe aucune particularité dans le domaine des explorations complémentaires. Certaines d'entre elles ont été recherchées de façon quasi systématique dans

les observations de la littérature, d'autres l'ont été dans nos deux observations.

1 - Signes biologiques :

. La numération formule sanguine est toujours normale, ce qui, dans certains cas peut constituer un point du diagnostic avec la maladie d'Albers-Schönberg.

. Hématocrite, lonogrammes sanguin et urinaire sont normaux.

. L'affection ne semble comporter aucune anomalie biologique spécifique et si les bilans phosphocalciques ou les phosphatases alcalines, sont parfois modifiés dans leur valeur, il s'agit plus d'une coïncidence que d'un caractère propre à la maladie.

. L. C. R. est normal.

2 - Etudes anatomiques et microscopiques par Biopsie osseuse.

Aucune étude anatomique systématique n'a été pratiquée dans le cas de la D. C. M., et les aspects que l'on a décrits après nécropsie concernaient d'autres ostéopathies craniotubulaires. A l'exception cependant du cas étudié par MILLARD (Obs. 42).

a) L'étude macroscopique qu'il a réalisée sur une jeune patiente atteinte d'une forme grave de D. C. M., est le seul cas, à notre connaissance, ayant entraîné la mort à l'âge de 15 ans. L'étude du crâne anormalement lourd mettait en évidence :

- un épaississement important atteignant 2, 5 à 4 cm dans la région occipitale. Le diploe était inexistant Le trou occipital très réduit (1, 5 cm dans le sens antéropostérieur ; 2 cm transversalement).

b) Des études microscopiques sur différents prélèvements :

- du crâne, ne montrent " pas d'ostéoclaste visible, mais une augmentation de la substance fondamentale ".
- de l'extrémité inférieure du fémur " l'os y est épais et compact sans activité ostéoclastique ".
- des corps vertébraux : ils sont normaux, macroscopiquement et dans leur structure.
- les autres biopsies réalisées l'ont été en différents points du squelette :
  - . maxillaire
  - . épine iliaque
  - . côtes
  - . clavicule
  - . extrémité supérieure du tibia.

Les conclusions semblent identiques : il n'existe pas d'anomalie caractéristique de la structure de l'os. Au niveau des métaphyses, il s'agit d'une anomalie concernant l'activité ostéoclastique et le remodelage de la spongieuse secondaire. Il semblerait que ces anomalies se stabilisent, passée la période de croissance.

En réalité, aucune étude n'a été pratiquée aux différents âges de la vie, pendant l'évolution de cette maladie. Mais il ne semble pas qu'elle présente un grand intérêt quant au diagnostic.

Des études dynamiques, sur la croissance osseuse, utilisant la tétracycline sembleraient présenter plus d'intérêt (40).

3 - L'E.E.G. est normal :

Il existe bien sûr, des cas où les manifestations d'H.I.C. , et les phénomènes convulsifs peuvent avoir une in-

cidence sur l'activité encéphalique, mais ceux-ci constituent des cas d'exception.

4 - Les explorations audiométriques et ophtalmologiques :

Elles sont précisées dans chaque observation, sur le tableau synoptique. Elles complètent le bilan fonctionnel et apprécient le degré de retentissement, elles permettent par ailleurs de suivre l'évolution.

5 - Les dermatoglyphes :

Sont normaux (Obs. n° 66).

6 - Le caryotype :

Dans les cas où il a été pratiqué est normal (Obs. n° 66 et GIRWOOD - 40).

II - ASPECTS CLINIQUES SUIVANT L'AGE

II - ASPECTS CLINIQUES SUIVANT L'AGE.

Les différents aspects cliniques et radiologiques rencontrés au cours de notre revue de la littérature, nous ont conduit à décrire une forme type qui est la plus fréquente. Mais suivant l'âge des sujets, nous avons constaté la prédominance de certains symptômes, ce qui nous conduit à distinguer :

. une forme du nourrisson
. une forme de l'enfant
. une forme de l'adulte et de l'adolescent.

Ces formes constituent en fait les stades évolutifs de la maladie.

A - La forme du NOURRISSON :

C'est la forme " congénitale " de RUBIN (107) et HOLT (56). En réalité, toutes les formes de D. C. M., sont des formes congénitales à révélation plus ou moins précoce.

Nous disposons de 9 observations de la littérature, concernant des nourissons âgés de 5 semaines à 18 mois (Obs. n° 6, 8, 26, 27, 34, 36, 37, 45, 61).

Si dans cette forme, l'aspect clinique est peu révélateur pour le diagnostic, les radiographies sont particulièrement intéressantes.

. CLINIQUE

1 - Le nourrisson atteint de D. C. M. ne présente pas de dysmorphie faciale caractéristique.

a) Le crâne est augmenté de volume de façon modérée. Dans quelques cas (WALKER, GIRWOOD), la fontanelle antérieure, les sutures coronales et métopiques sont larges. La fermeture de la fontanelle antérieure et celle de sutures peut être retardée mais finit par survenir. On a pu noter des calcifications des sutures, mais pas de craniosténose vraie.

. Des saillies des bosses pariétales et frontales sont notées, mais sont modérées.

b) L'hypertélorisme et l'élargissement de la racine du nez existe déjà précocément.

Mais ce sont surtout les manifestations fonctionnelles qui constituent le signe d'appel constant de la maladie. Elles sont liées à l'existence de l'hypertrophie osseuse, plus qu'à la modification de structure.

2 - Le retentissement fonctionnel, primordial pour le diagnostic, se traduit :

a) Par des troubles respiratoires liés à l'obstruction nasale (7 cas). Celle-ci est de constatation précoce, survenant dès la naissance (GIRWOOD - BECKMANN - MITCHELL - MORI-HOLT)

La respiration est ronflante.

La bouche reste ouverte en permanence ce qui constitue une source d'infections rhinopharyngées répétées. D'autre part, le nouveau-né est prédisposé physiologiquement à faire des infections ORL (hypertrophie adénoïdienne etc ...)

Cette obstruction peut provoquer une gêne au cours de l'alimentation, en particulier, lors des mouvements de succion.

b) Par des paralysies faciales, unilatérales le plus souvent, donnant au visage une inexpressivité qui attire l'attention (HOLT - WALKER - GIRWOOD).

c) Plus rarement, une hypoacousie (RIMOIN - Obs. n° 61). La surdité échappe au diagnostic à cet âge, soit parce que l'on ne pense pas à la rechercher systématiquement, soit qu'aucun point pathologique particulier du développement psychomoteur ne permette d'orienter les examens sur cette fonction.

3 - Le développement psychomoteur est pratiquement normal. Il peut y avoir un retard à la marche.

. RADIOLOGIE .

Le diagnostic de la D. C. M. à cet âge repose, devant la pauvreté des signes cliniques, sur l'aspect radiologique cranio-facial et du squelette

1 - Le crâne présente :

- une combinaison de sclérose diffuse et de condensation généralisée en début d'évolution, qui fait place au cours de la croissance à une condensation moins uniforme.
- l'épaississement de la voûte persiste et une hyperostose interne, surtout frontale se développe.

- la base reste condensée.
- l'hyperostose des os de la face s'accentue, de même que la condensation du maxillaire supérieur. L'hypertrophie de l'étage moyen de la face aboutira en quelques années à l'aspect de léontiasis.
- une pneumatisation partielle des sinus maxillaires, peut apparaître progressivement.
- la région mastoïdienne demeure habituellement opaque.

2 - Les os longs :

On note dès le début de l'évolution chez le nourrisson, un élargissement très discret de l'extrémité des os longs. Les diaphyses à l'exception de leurs extrémités qui sont transparentes, sont habituellement denses.

Mais au cours de la croissance, aux modifications diaphysaires de type condensant, constatées dans les premiers mois de la vie, s'associe l'élargissement métaphysaire avec aspect ostéoporotique. La condensation diaphysaire tend alors à disparaître.

Cet aspect évolutif radiologique que l'on ne retrouve jamais dans la maladie de PYLE, semble être pathognomonique de la D. C. M. Il a fait dire à certains auteurs (GIRWOOD (40) RUBIN (107) - qu'il existerait deux entités radiologiques de la D. C. M. En réalité, il s'agit de deux aspects particuliers de la même maladie, en rapport avec la croissance osseuse.

3 - Le reste du squelette :

En particulier, les mains, les clavicules et les côtes présentent les mêmes aspects que ceux décrits dans la forme type à un degré moindre.

Donc, en se basant sur les cas rapportés par BECKMANN - RUBIN - WALKER - GIRWOOD - HOLT et RIMOIN concernant de jeunes enfants suivis sur plusieurs années, on peut conclure avec quelques raisons " que l'évolution de cette dysplasie osseuse curieuse, se fait selon un mode apparemment ordonné, s'étendant sur une période de plusieurs années ". Ceci est particulièrement vrai, en ce qui concerne les aspects craniofaciaux et les signes radiologiques des membres inférieurs.

B - La forme de L'ENFANT :

Elle correspond à l'essentiel de la description faite dans la forme type. Elle correspond également à nos deux observations personnelles. Dans la littérature nous en relevons 26 cas sur 67.

1 - Les symptômes les plus fréquemment rencontrés comme signe d'appel de l'affection et qui ont conduit au diagnostic de D. C. M., sont comme dans nos deux observations :

a) La dysmorphie craniofaciale évoquant la léontiasis ossea, avec l'obstruction nasale qui en résulte.

b) Fréquemment les manifestations stomatologiques (anomalies dentaires).

c) Plus rarement, les manifestations neurologiques ; la surdité (17 cas sur 26). Son début est retrouvé entre 4 et 8 ans. Les atteintes oculaires sont variables ; les paralysies faciales non exceptionnelles.

2 - Le tableau radiologique est celui de la forme type.

3 - L'évolution est marquée à cette période par les modifications craniofaciales et les signes neuro-psychiques qui peuvent en résulter. Toutes les observations de la littérature montrent une accentuation progressive de la dysmorphie faciale ; celle-ci prédomine au niveau de l'étage moyen.

Nous n'avons pas dans nos observations personnelles de photographies témoignant de l'évolution de cette dysmorphie, mais les parents et le médecin traitant de notre observation n° 66 ont constaté cette évolution.

Plusieurs observations dans la littérature permettent de la constater avec photographies à l'appui (MILLARD - obs. n° 41-42 - SPRANGER - obs. n° 29 - LEHMANN - obs. n° 15-16-17).

C - La forme de L'ADOLESCENT et de L'ADULTE :
- (32 cas sur 67) -

Elle est très hétérogène dans sa gravité et ses aspects. Il semble que l'on puisse décrire plusieurs formes suivant la fréquence de telle ou telle manifestation.

1 - D'une façon générale :

a) La dysmorphie craniofaciale est constante mais plus ou moins marquée ; dans un certain nombre de cas le retentissement fonctionnel est minime.

b) L'aspect radiographique :

- du crâne, montre une condensation localisée ; moins accentuée dans l'ensemble que chez l'enfant.
- les os de la face seraient globalement moins condensés, seul, le maxillaire supérieur reste opaque.

- la base est toujours condensée. Il y aurait peut - être intensification du processus au cours des années.
- l'aspect radiographique des os longs et du reste du squelette est superposable à la forme de description générale. A noter cependant, que la colonne chez l'Adulte est assez souvent modifiée dans sa structure, au niveau cervical.

2 - Les différentes formes cliniques :

a) Les formes neurologiques :

- à type H I C : elles semblent bien être rencontrées chez l'Adulte avec une plus grande fréquence que chez l'enfant (7 cas sur 32).

. Elles réalisent soit :

- un tableau classique d'H I C avec céphalées localisées ou diffuses, vomissements (GLADNEY - KIETZER - la grand-mère de l'obs. 64).
- soit un tableau de myélopathie cervicale. (jamais rencontré chez l'enfant) par compression des amygdales cérébelleuses et de la moelle au niveau du trou occipital (PODLAHA - LEJEUNE - RIMOIN)
- l'atteinte du nerf optique est plus sévère que chez l'enfant et la cécité totale n'est pas exceptionnelle (GLADNEY - obs. n° 59 -)
- les paralysies faciales sont également fréquentes, bilatérales mais existaient déjà dans l'enfance.

b) Les formes ORL :

Dans ces formes, la surdité est le symptôme rencontré dans plus de 50 % des cas (19 sur 32) ; c'est une surdité de transmission parfois mixte.

Elle est fréquente et a un caractère familial indéniable. C'est une surdité de transmission : car liée aux modifications de structure de l'oreille moyenne.

On retrouve souvent une ankylose de la chaîne des osselets (mère de Roland, LEJEUNE) ; ou de la platine de l'étrier dans la F O (GRAF) ; des études faites par PASTOR ont montré que l'augmentation d'épaisseur de l'enclume, extirpé au cours de l'intervention, était due à l'accumulation de la substance amorphe (Acide chondroïtine sulfurique)

Parfois mixte : dans ce cas la structure n'est pas le seul facteur incriminé ; comme dans la forme type, l'hypertrophie osseuse, aux dépens des conduits auditifs, entraîne une compression du nerf auditif et une surdité de perception.

Les tomographies pratiquées par GLADNEY au niveau du temporal montrent que le processus condensant et extensif, s'étend dans la région cochléaire.

. Cette surdité enfin est évolutive. Sa date de début dans la totalité des cas relevés, se situe dans l'enfance. Le pic de plus grande fréquence est toujours constaté avant la puberté et le caractère de la surdité s'accentue après plusieurs années. Les travaux de SAUNDERS (112) et GLADNEY (41) sont particulièrement intéressants sur ce point, car effectués sur 10 ans d'évolution.

c) Les formes stomatofaciales :

Elles sont rares et représentent les cas où ne sont notés ni manifestation neurologique, ni retentissement fonctionnel ORL.

Elles se résument à la dysmorphie faciale, avec son hypertélorisme constant, présent dans l'enfance et qui persiste toute la vie et à des anomalies dentaires, motif habituel de consultation. Celles-ci sont liées bien sûr à l'hypertrophie du maxillaire supérieur et à la dysplasie dentaire.

. La D. C. M. apparaît donc comme une maladie aux aspects extrêmement variés. A ce titre, elle est susceptible de concerner diverses spécialités.

C H A P I T R E III

. ETUDE GENETIQUE

. I - Modes de transmission :
(formes génétiques)

. II - Corrélations clinico-génétiques.

E T U D E G E N E T I Q U E

La pathologie osseuse offre au généticien un champ immense d'exploration. La grande diversité des ostéopathies offre des exemples de tous les modes de transmission génétique. Une malformation représente habituellement un caractère facile à reconnaître, par un examen radiologique simple et les troubles entraînés par les maladies osseuses, sont en général compatibles avec une vie subnormale et notamment la possibilité d'avoir une descendance. Il devient évident, que devant un tableau évoquant une dysplasie osseuse, une enquête familiale génétique est indispensable.

" Phénotype facile à mettre en évidence, " matériel génétique " abondant caractérisent les travaux concernant l'hérédité en pathologie osseuse " - LAMY -.

La dysplasie cranio-métaphysaire est une affection héréditaire. En effet, l'étude des familles dans le cas de nos deux observations et la lecture de la littérature, nous permet d'affirmer l'existence de la maladie chez certains des collatéraux et ascendants des proposants.

Les premières manifestations de la dysplasie cranio-métaphysaire sont plus ou moins précoces ; ce qui a pu faire considérer par plusieurs auteurs RUBIN (107) GIRWOOD (40) en particulier, qu'il existait deux formes de la maladie, l'une précoce " congénitale " et l'autre tardive. Nous avons vu que ces deux formes étaient en réalité, la manifestation révélée plus ou moins tôt de la même maladie.

Elle évolue sur plusieurs décennies ; dans la littérature le plus jeune malade a 5 semaines (Obs. n° 34), le plus âgé 74 ans (Obs. n° 38) ; ceci nous permet de faire une étude génétique sur un nombre appréciable de cas (environ 90).

I - MODES DE TRANSMISSION.

De l'étude de la littérature et de nos deux observations familiales, nous pouvons conclure que la dysplasie cranio-métaphysaire est une affection autosomique, puisqu' elle atteint indifféremment les sujets de sexe masculin et ceux de sexe féminin, sans prédominance pour les uns ou les autres et sans qu'il n'existe une relation entre le mode de transmission et le sexe.

Nous relevons, dans les cas répertoriés cliniquement et radiologiquement (y compris nos observations personnelles) :

. 33 cas de D. C. M. dans le sexe masculin
. 34 cas dans le sexe féminin.

Dans les cas supposés porteurs de l'affection, soit sur le simple aspect clinique de dysmorphie craniofaciale retrouvé à l'anamnèse, soit sur le retentissement fonctionnel de celle-ci (surdité, troubles de la vision, P F ...) Nous ne disposons pas dans ces cas de diagnostic radiologique :

. 11 cas dans le sexe masculin
. 12 cas dans le sexe féminin.

A - FORME DOMINANTE :

Dans notre première observation familiale, la dysplasie cranio-métaphysaire est présente chez la mère de

Roland et elle nous paraît très probable chez deux soeurs de celle-ci. La présence triple de la mutation dans cette fratrie, conduit à admettre que l'un des grand-parents maternels du proposant est porteur de la mutation.

Ceci paraît être un argument pour voir, dans les signes d'hypertension intracrânienne de la grand-mère de Roland, une manifestation de D. C. M. Il est possible que deux autres membres de la famille en soient également affectés (cf. arbre généalogique).

Dans notre deuxième observation familiale, la D. C. M. est discrète chez la mère du proposant. Cependant, la dysmorphie et la surdité du grand-père maternel, ainsi que les anomalies constatées chez les autres membres de la famille maternelle, sont un argument indiscutable pour admettre la transmission dominante de la dysplasie dans cette famille.

En reprenant le tableau synoptique des observations de la littérature, nous commençons à posséder des données suffisantes pour affirmer que la D. C. M. est une affection génétique autosomique dominante dans la plupart des cas familiaux publiés.

. Arguments en faveur de la transmission dominante

Quelles constatations faisons-nous en effet, en étudiant l'entourage familial du sujet atteint (proposant).

1 - Tout d'abord l'étude des ascendants directs :

C'est-à-dire le père ou la mère du proposant, nous permet d'affirmer la présence de la maladie dans 12 familles (VII, VIII, XI, XIII, XIV, XXI, XXII, XXIII, XXXIV, XXXVI XXXVII et XXXVIII),

soit chez le père, soit chez la mère de l'enfant.

Inversement, dans quelques familles c'est sur l'existence de la maladie chez l'Adulte, qu'est recherchée la D. C. M. chez le (s) descendant (s) direct (s). (familles I, XXVI, XXXII, XXXV).

Donc, dans 16 observations, nous retrouvons un caractère familial, atteignant ascendant (s) ou descendant (s) direct (s). Ces 16 observations familiales regroupent 41 cas de D. C. M. et 23 cas probables cliniquement, mais non prouvés radiologiquement.

AUTEURS	Familles	Nbre d'enfants	Nbre d'enfants atteints.
BROWN	I	5	2
SOMMER	VII	pas de	renseignements
KOMINS	VIII	3	1 + 1
HASSLER	XIII	2	1
PODLAHA	XIV	2	1
SPRANGER	XXI	3	1
WALKER	XXII	pas de	renseignements
	XXIII	4	1
LEJEUNE	XXVI	1	1
KIETZER	XXXII	5	3
RIMOIN-GLADNEY	XXXV		
	(3 générations)	2e génér. 8 3e génér. 14 (5 pères)	3 + (4 dcd) 5
GORLIN	XXXIV	3	3
BERNARD	XXXVI	1	1
1ère obs.	XXXVII	2	1
2ème obs.	XXXVIII	2	1

2 - Si nous étudions les fratries dans ces mêmes familles : (tableau ci-dessus)

Nous constatons que dans une génération de frères et soeurs (fratrie de germains pour employer un terme de génétique) un sujet sur deux, environ, est atteint.

Il ne s'agit pas bien sûr de considérer que dans chaque fratrie, un sujet sur deux sera atteint ; il existe des

séries ; mais au total des familles concernées, les sommes des sujets atteints et celle des sujets sains, s'équilibrent à peu près (56 enfants dont 26 sont atteints).

3 - Enfin dans la descendance des sujets qui sont indemnes de la maladie, on ne trouve que des sujets indemnes. (GORLIN - SPRANGER - GLADNEY - nos deux observations)

Dans ces familles la D. C. M. est certainement transmise suivant le mode autosomique dominant. Dans ce mode de transmission, le gène exprime ses effets à l'état hétérozygote, rarement à l'état homozygote.

Pratiquement, l'héritage du caractère pathologique dominant a été reçu de l'un des deux parents seulement, et dans la transmission de ce caractère le rôle du partenaire sain a été nul.

Il y a lieu de s'attendre à chaque naissance à la possibilité d'avoir un enfant sur deux, atteint.

Si nous considérons l'arbre généalogique de la famille décrite par RIMOIN en 1969 (103) puis GLADNEY-MONTELEONE en 1970 (41), nous voyons que ceci est particulièrement bien mis en évidence. (Voir arbre généa. page suivante).

La femme DD ..., épousant successivement deux hommes normaux, eut du premier trois enfants, dont deux furent atteints et du second, six enfants dont 1 est atteint.

Sa soeur L J ..., épousant successivement trois hommes normaux, eut du premier, un enfant, atteint ; du second 3 enfants normaux ; du 3 ème un enfant, atteint.

Lorsqu'une maladie dominante comme la D. C. M., permet la procréation et autorise une vie subnormale, elle peut se transmettre à travers un certain nombre de générations. Les quatre générations étudiées dans notre seconde observation familiale présentent à chacune d'elle, des sujets atteints de façon plus ou moins importante.

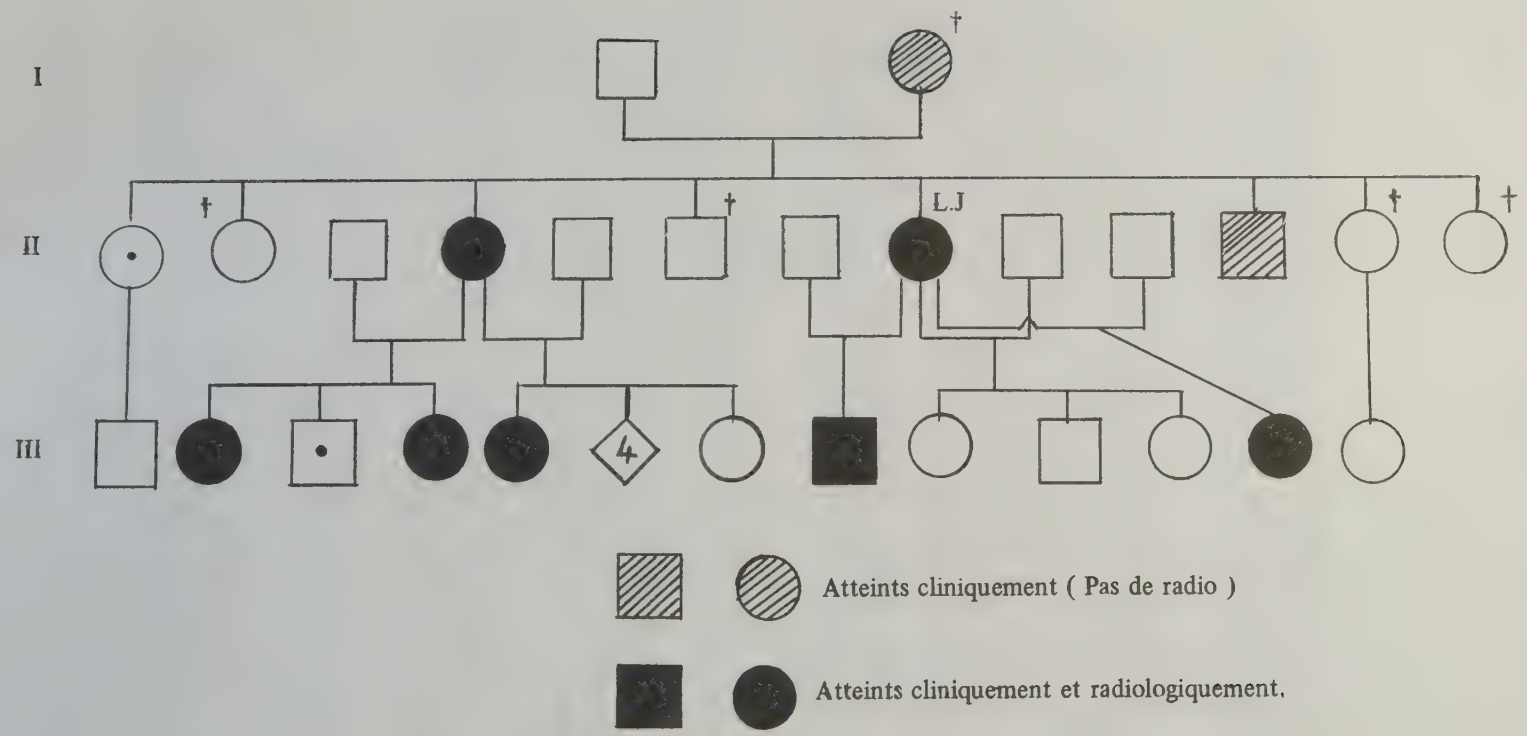
I
II
III
L.J
4
Atteints cliniquement (Pas de radio)
Atteints cliniquement et radiologiquement.

La D. C. M., sous sa forme dominante, constitue plus de 60 % des cas certains de la maladie (41 sur 67 - 61 %). Il est probable que sa fréquence est un peu supérieure, puisque nous n'avons pu sur les éléments de la littérature, faire la preuve de 23 autres cas retrouvés dans ces familles à transmission dominante.

Si nous voulons connaître la fréquence du gène dominant dans la totalité des cas de D. C. M., il convient de considérer les familles et non plus les cas. Dans cette optique, la fréquence est de 16 sur 38 soit 42 %.

B - FORME RECESSIVE :

Plus rarement, la responsabilité d'une forme récessive autosomique est admise :

A côté de ces 16 observations familiales autosomiques dominantes, nous remarquons :

1 - 7 autres cas de D. C. M. où l'affection est familiale. Ces cas concernent 3 familles différentes. (XII, XVI, et XXVIII).

a) La distribution de la maladie y est horizontale, c'est-à-dire qu'elle ne se retrouve que chez des sujets d'une même génération, et tout particulièrement dans la même fratrie.

b) Les deux parents sont apparemment indemnes, ne présentent aucun des signes cliniques ou radiologiques de l'affection.

2 - Deux autres cas (GRAF -XX-), LIEVRE (-IX-) de D. C. M. ne présentent pas de caractère familial ;

a) Mais on note que le proposant est dans les deux cas, issu d'un mariage consanguin.

b) Les parents sont également, apparemment sains.

3 - Dans un cas (MILLARD -(83 -XXVIII-) ; ROSS-ALTMANN (105 même famille) les deux conditions sont associées ; la maladie atteint le frère et la soeur.

. Les parents sont sains, mais consanguins.

Ces arguments nous paraîssent être suffisants pour admettre que dans ces cinq familles groupant 9 cas, la transmission s'est faite sur un mode autosomique récessif.

La fréquence de ce mode de transmission dans la maladie n'est pas très élevée. On le trouve dans 9 cas sur 67 : 13% . Si nous considérons la fréquence du gène, elle est la même (5 familles sur 38).

A l'opposé de ce qui se passe en matière d'hérédité dominante, où l'étude des pedigrees est démonstrative, elle ne l'est en aucune façon en matière d'hérédité récessive. C'est seulement en rassemblant un grand nombre de généalogies et à condition d'utiliser des méthodes statistiques valables, qu'il est possible d'aboutir à des conclusions fermes.

Nous n'avons dans les cas familiaux d'hérédité récessive, aucune vue assez large pour permettre ces conclusions.

C - CAS SPORADIQUES :

Il reste un certain nombre d'observations dans lesquelles aucun élément familial, ne permet de préciser le mode de transmission (17 familles comptant 17 cas) : II, III, IV, V, VI, X, XV, XVII, XVIII, XIX, XXIV, XXV,

XXVII, XXIX, XXX, XXXI, XXXIII ; en effet, selon les lois de l'hérédité, une maladie génotypique rare, comme l'est la D. C. M., peut se manifester de façon sporadique isolée.

1 - Dans 8 cas (ou familles), l'enquête familiale est négative, c'est-à-dire qu'il est fait mention dans les observations de l'existence d'une fratrie saine, d'ascendants sains cliniquement et radiologiquement. Il n'y a pas de notion de consanguinité. (famille II, V, VI, X, XVII, XXIX, XXX, XXXI).

Cependant, il est à noter que dans 3 de ces 8 observations, l'on retrouve des enfants morts en bas âge ou morts-nés.

. (MITCHELL -85- : 1 soeur mort-née, 3 autres enfants sains).

. (BRONS -10- : 3 enfants décédés de cause inconnue, 5 soeurs indemnes).

. (GIRWOOD -40- : 1 enfant d'un précédent mariage décédé de méningocèle.

2 - Dans les 9 autres cas, l'enquête familiale est inexistante et nous ne pouvons conclure sur le mode de transmission (familles III, IV, XV, XIX, XXIV, XXV, XXVII, XXIX, XXXII).

La fréquence de ces cas isolés est de 25 % (17 sur 67) sur l'ensemble des D. C. M. La fréquence de mutation du gène dans ce mode de transmission est de 44 % (17 sur 38).

DISCUSSION

La pauvreté des fratries peut justifier la difficulté de classer un cas sporadique. En présence d'une faible fra-

trie, il n'est pas exclu qu'un cas apparemment sporadique isolé, relève d'une forme récessive ; puisqu'un sujet sur 4 est atteint, en moyenne, dans ce mode de transmission et les parents apparemment sains. D'autre part, les symptômes cliniques et l'évolution ne semblent pas pouvoir nous orienter préférentiellement vers un mode ou l'autre.

Par ailleurs, nous n'avons pas la possibilité de détecter les hétérozygotes ; il est donc possible qu'un cas isolé résulte de l'union de deux hétérozygotes.

Mais, dans une population donnée, la probabilité de trouver le gène à l'état hétérozygote, chez deux conjoints est exceptionnelle. Ceci semble être un argument extrêmement fort pour admettre dans la plupart des cas sporadiques, que nous sommes en présence d'une mutation " de novo ", à caractère dominant. En effet, habituellement, on désigne sous ce terme un changement qui ne touche qu'un seul gène; celui-ci a subi, sous divers effets, une transformation et exerce son action d'une façon différente.

Le sujet chez lequel la D. C. M. est apparente a reçu le gène muté de l'un ou l'autre de ses parents. Celui-ci s'exprime chez l'enfant qui l'a reçu, parce qu'il est dominant.

C'est vraisemblablement ce qui s'est passé dans la famille de Roland G ... La mutation a dû se produire chez l'un de ses arrières grands parents maternels et s'est manifestée à la génération suivante chez la grand-mère, qui elle-même a transmis le gène muté à trois de ses cinq enfants.

Cette explication paraît satisfaisante pour justifier l'existence de certains des cas sporadiques. Nous allons voir au chapître suivant, que selon l'expressivité du gène, nous rencontrons une nouvelle difficulté pour rapporter un cas sporadique à l'un ou l'autre des modes de transmission.

II - CORRELATIONS CLINICO-GENETIQUES.

L'hétérogénéité génétique et clinicoradiologique de la D. C. M., nous incite à discuter l'existence de corrélation entre le déterminisme et l'expression de l'affection.

A - Expression en fonction du mode de transmission :

En restituant son individualité à la D. C. M. - GORLIN-SPRANGER et KOSZALKA en particulier voient en correspondance avec les deux modes de transmission, deux aspects cliniques différant dans leur gravité : la forme récessive semblant plus sévère.

1 - Cliniquement :

a) dans la forme dominante.

La dysmorphie faciale est évidente sans être obligatoirement monstrueuse. Elle s'accompagne dans toutes les observations de manifestations fonctionnelles. Elle correspond d'une façon générale au tableau pris comme type de description.

b) dans la forme récessive.

La dysmorphie cranio-faciale est très importante, avec saillie naso-frontale considérable, responsable d'une obstruction nasale majeure et permanente au cours de l'évolution (Obs. n° 41-28-6).

Mais il nous paraît difficile d'établir une symptômatologie propre à la forme récessive du fait du petit nombre d'observations dont nous disposons. Celles-ci ne sont pas convaincantes ; dans l'observation de MILLARD (n° 41) la dysmorphie est majeure mais ne s'accompagne d'aucun signe fonctionnel. Dans l'observation de LIEVRE, par contre, la dysmorphie est très voisine de celle observée chez Roland G ..., qui elle, est une forme dominante.

2 - Radiologiquement :

a) dans la forme récessive :

- l'hyperostose du crâne semble plus importante, ce qui explique probablement les manifestations d'hypertension intracrânienne présentes chez les malades de GRAF (Obs. n° 28) et MILLARD (Obs. n° 42).
- la sclérose du crâne est intermédiaire entre ce qui est retrouvé dans la forme dominante de la D. C. M. et la dysplasie cranio-diaphysaire.
- les os longs ne sont pas différents de la forme dominante, d'une façon générale, excepté pour la malade de MILLARD (Obs. n° 42) ; où la condensation diaphysaire est notable.

Nous ne pouvons pas conclure manifestement, à une prédominance de la gravité de la forme récessive sur la forme dominante.

B - Corrélation entre une mutation donnée et son expressivité :

Nous avons admis qu'un gène dominant lorsqu'il occupe l'un des deux éléments d'une paire chromosomique manifeste forcément son action, et qu'il en va de même pour un gène récessif, si celui-ci est présent sur les deux éléments de la paire , c'est-à-dire si le sujet est homozygote.

. En réalité, un gène ne se manifeste pas toujours et quand il se manifeste, il ne le fait pas toujours de façon identique.

1 - Pour exprimer cette variation, les généticiens emploient le terme de pénétrance.

La pénétrance peut être plus ou moins complète. Il semble, dans la D. C. M. qu'elle soit assez complète puisqu'il n'existe pas, dans les observations familiales dominantes, de phénomène de " génération sautée ".

2 - D'autre part, un fait troublant dans les observations dominantes nous amène à considérer l'existence du phénomène d'" anticipation ".

Il semble, dans la D. C. M. que les symptômes se manifestent de plus en plus tôt, à mesure que l'on passe d'une génération à la suivante ; mais, il nous manque bon nombre de renseignements sur les parents atteints, des enfants atteints, au même âge. Cependant, l'on remarque fréquemment que le retentissement fonctionnel de la maladie a débuté chez eux, à un âge approximativement identique à celui du proposant. Donc, le phénomène d'anticipation ne serait qu'apparent. Il n'a pu être prouvé dans d'autres affections héréditaires (Julia BELL).

3 - Par contre, ce phénomène d'anticipation, nous incite à considérer la notion d'une expressivité variable, du gène dominant dans la D. C. M.

Dans certaines des observations familiales de la littérature et dans les nôtres, nous constatons que la symptômatologie clinique et radiologique revêt une gravité variable au sein d'une même famille (I, VII, XI, XIII, XIV, XXII, XXVI, XXXVII, XXXVIII).

Dans nos deux observations, l'ostéosclérose craniofaciale et la dysmorphie sont considérablement plus importantes chez le proposant que chez sa mère. Dans la deuxième

famille, l'affection aurait pu passer pour sporadique, si l'enquête familiale précise n'avait été pratiquée.

Dans les observations de la littérature précitées, il est fait mention également d'une atteinte moindre chez le parent.

La symptômatologie semble également variable d'une famille à l'autre. Parfois, réduite à la seule dysmorphie (familles XIII) ; dans d'autres familles le retentissement neuro-sensoriel est au contraire majeur.

Dans les observations sporadiques, le gène semble tantôt s'exprimer sévèrement (Obs. n° 6, 12, 40, 43, 45) tantôt revêt la même gravité que dans la plupart des observations recueillies dans les deux modes de transmission. Une fois, l'atteinte se résume à la dysmorphie. (Obs. n° 44).

Les différences constatées dans l'expressivité de la D. C. M., sont peut être à rattacher à l'influence de l'environnement (mode de vie ?), de facteurs hormonaux (67), à l'absence d'un diagnostic précoce chez l'Adulte.

C H A P I T R E IV

. DIAGNOSTIC ET PRONOSTIC .

. I - Diagnostic

. II - Pronostic

DIAGNOSTIC ET PRONOSTIC

I - DIAGNOSTIC.

Le diagnostic de la D. C. M. se fonde essentiellement, sur l'aspect clinique craniofacial et son retentissement fonctionnel. Il n'existe pas d'autre manifestation clinique caractéristique.

La radiographie prend toute son importance pour mettre en évidence les signes métaphysaires et situer la D. C. M., dans le cadre des autres dysplasies cranio-tubulaires.

Enfin, le diagnostic positif repose certainement sur l'enquête familiale et le caractère dominant de l'affection ; bien que la responsabilité d'une forme récessive ait été admise dans quelques cas.

. DIAGNOSTIC DIFFERENTIEL .

La dysplasie cranio-métaphysaire, offre donc une symptômatologie dont l'étude objective, laisse place à peu de difficultés de diagnostic. Cependant, comme nous l'avons constaté dans l'étude clinique, l'aspect de la maladie est un peu différent selon l'âge du patient, et à chaque stade de l'évolution se posent des problèmes de diagnostic différentiel. La

littérature apprend que trois écueils principaux doivent être évités.

A - Devant la dysplasie craniofaciale importante réalisée dans la D. C. M. on évoque :

1 - La léontiasis ossea ou facies léonien.

C'est ce que nous avons observé dans la plupart des cas de la littérature. Chez notre premier malade, c'est cet aspect évocateur qui amena à poser le diagnostic de D. C. M.

Depuis longtemps, les étiologies multiples de la léontiasis ossea sont admises :

a) A côté des formes secondaires et localisées :

. maladie de PAGET
. dysplasie fibreuse de JAFFE-LICHTENSTEIN
. ostéose parathyroïdienne
. Ostéite de la face.

b) Il semble qu'il existe une forme primitive, à début précoce, constatée dans les ostéopathies cranio-tubulaires génétiques.

- Ces ostéopathies représentent un groupe dont l'autonomie est peut-être discutable, mais que légitime surtout une démarche diagnostique à partir d'une particularité commune, à savoir, une condensation osseuse.

c) Une dysmorphie voisine, mais comportant un élargissement important du maxillaire inférieur, a motivé l'exposé de cas de léontiasis ossea. Elle répond à la description de la dysplasie cranio-diaphysaire décrite par JOSEPH et Coll. (64).

Elle associe, à une dysmorphie craniofaciale avec manifestations fonctionnelles (obstruction nasale) et neurologiques (surdité, cécité), des signes radiologiques à type de condensation généralisée du crâne et de la face, du maxillaire inférieur, qui par ailleurs est très élargi, et une ostéoporose de la totalité des os longs.

D'autre part, la forme générale de la métaphyse et sa transparence ne sont pas modifiées. Son évolution est sévère.

Les cas décrits par GEMMEL (39) ; et HALLIDAY (51) ; et STRANSKY (120), répondent à cette description.

Ainsi, la constatation chez l'enfant d'une dysmorphie faciale à type de léontiasis, doit faire pratiquer l'examen radiologique complet du squelette, qui permettra de reconnaître l'affection en cause.

2 - Autres affections comportant une dysmorphie craniofaciale :

Ces affections dites craniotubulaires, de caractère génétique également peuvent poser un problème diagnostique au premier abord. Ce sont :

a) La dysplasie fronto-métaphysaire (GORLIN 1969 - 42-). Mais la saillie du toit des orbites est considérable (80) et s'accentue après la puberté.

. Radiologiquement, l'aspect du crâne est caractéristique et le massif facial n'est pas atteint.

b) La dysostéosclérose(SPRANGER et Coll. 1968). C'est une dysplasie où la dysmorphie s'accompagne de signes neurologiques, mais il existe une fragilité osseuse et des déformations importantes des membres inférieurs. (45).

. Si l'aspect radiologique du crâne prête à confusion avec la D. C. M., les radiographies des membres sont très différentes.

c) La maladie de VAN BUCHEM (127) est une hyperostose cranio-tubulaire génétique ; le désordre osseux résulte d'une activité exubérante d'apposition osseuse et non d'un défaut de modelage.

. Donc, si l'aspect clinique peut être confondu avec celui de la D. C. M., l'aspect radiologique est totalement différent.

d) La sclérostéose -mais il y a anomalie de modelage diaphysaire et syndactylie- (45).

B - Le deuxième écueil est de considérer l'ostéosclérose, son retentissement fonctionnel et l'atteinte squelettique, comme une manifestation de l'ostéopétrose (maladie d'ALBERS-SCHÖNBERG).

Plusieurs cas de D. C. M., ont été considérés par les auteurs comme des ostéopétroses (BECKMANN -4-) ; (LIEVRE et FISCHGOLD -79-) ; (MITCHELL et MAC LEOD - 85-).

. 1 - Si le diagnostic peut être hésitant sur l'aspect radiologique du crâne : " en loup de carnaval ", il devient plus facile si l'on considère soigneusement l'ensemble du squelette, et en particulier les os longs. L'observation de LIEVRE est incomplète sur ce point, puisqu'il n'y figure aucune étude des membres ; mais l'aspect craniofacial est par ailleurs tout-à-fait comparable à celui de notre première observation.

On retrouve dans l'ostéopétrose une opacité extrême du squelette dans son ensemble, avec défaut de modelage métaphysaire des os longs, déformés " en massue " ou " cannes de golf ". Mais les corticales sont très épaissies effaçant les cavités médullaires. Au niveau des métacarpiens et

métatarsiens, parfois des fémurs, on constate sur les diaphyses des images en double contours " d'os dans l'os ".

2 - Une difficulté particulière à l'interprétation des radiographies des membres, existe chez le jeune enfant, surtout avant deux ans et peut faire discuter, outre l'ostéopétrose, la maladie de CAMURATI-ENGELMANN (35).

Dans la D. C. M. du nourrisson à la condensation osseuse cranio-basale, s'ajoute une exagération de la densité diaphysaire (BECKMANN ; WALKER ; RIMOIN ; HOLT); alors que les métaphyses sont encore peu élargies. Ces images se retrouvent identiques dans la maladie de CAMURATI-ENGELMANN.

Mais dans la maladie de C. E. l'image des os longs en cours d'évolution montre l'extension de la condensation aux régions antérieurement préservées ; ce qui n'est jamais le cas dans la D. C. M. où au contraire la condensation diaphysaire du début disparaît en cours d'évolution.

Même précocément, il semble que le diagnostic de D. C. M. puisse être fait sur la constatation, à côté des signes diaphysaires, de l'atteinte crânienne et son retentissement précoce.

C - En dernier lieu, il convient de dénoncer la confusion entretenue par une terminologie inadéquate, entre la D. C. M. et la maladie de PYLE ou dysplasie métaphysaire familiale.

Décrite par l'auteur en 1931 (99). Les caractères clinico-radiologiques de la maladie de PYLE sont en effet, assez caractéristiques pour n'être plus confondus avec ceux de la D. C. M.

1 - Le signe d'appel dans la maladie de PYLE est pratiquement toujours constitué par des anomalies des membres inférieurs.

a) soit qu'il s'agisse d'un genu valgum bilatéral accentué, avec gêne à la marche et douleurs dans les genoux. Il apparaît précocément.

b) soit qu'il s'agisse de fractures pathologiques.

c) soit qu'il s'agisse de déformations importantes, constatées cliniquement et radiologiquement, des extrémités métaphysaires des os longs ; tout spécialement des fémurs.

2 - A côté de l'atteinte métaphysaire visible et palpable au niveau des fémurs, les critères du diagnostic dans la maladie de PYLE sont :

a) un sujet de grande taille pour son âge, avec augmentation relative de longueur du segment inférieur par rapport au tronc et aux membres supérieurs.

b) une discrète limitation des mouvements d'extension des coudes et des genoux, dont est responsable l'hypertrophie osseuse.

c) assez souvent sont retrouvées, une déformation en S des tibias, une concavité en arrière des bras et des cuisses.

d) une grande variation des pièces squelettiques atteintes d'hyperostose.

3 - La fragilité osseuse se retrouve dans les antécédents de ces sujets, chez lesquels on note l'existence non exceptionnelle de fractures (HERMEL -54-) ; (JACKSON -60-) ; (FELD-SWITZER -32-) ; (FORESTIER -35-) ; (BURGEL -12-) ; (LASI -72-) ; (GORLIN -43-) ; et la récidive du genu valgum après intervention correctrice (PYLE -99-).

4 - Les anomalies dentaires sont retrouvées voisines de celles observées dans la D. C. M. : dysplasie, dystrophie de l'émail, inclusions dentaires (REVIGLIO -101-) ; (KARSKI -65-) ; (SATYADAS -111-) ; et GORLIN -43-)

5 - La découverte de l'atteinte crânienne est généralement d'ordre radiologique. Il est rare que l'attention soit attirée par une augmentation du périmètre crânien ou une saillie des bosses frontales.

. Ce n'est plus, ici, sur la constatation des anomalies du crâne qu'est pratiqué le bilan radiologique squelettique, mais sur l'aspect des membres.

6 - Radiologiquement :

L'atteinte des os longs est prépondérante.

a) l'élargissement métaphysaire est important ; deux à trois fois la largeur normale et donne l'aspect caractéristique " en flacon d'Erlenmeyer ".

- La métaphyse, est un peu plus claire que normalement.
- La corticale est amincie à ce niveau et est d'épaisseur normale, voire très augmentée au niveau de la diaphyse.
- Il peut exister des stries transversales de croissance, différentes de l'aspect d'ostéoporose, mais surtout la limite entre corticale métaphysaire et diaphysaire est plus abrupte que dans la D. C. M.
- Cette atteinte est bilatérale et symétrique.

b) Au niveau du crâne, on note :

- un épaississement de la voûte et du toit des orbites
- une discrète condensation de la base, sans accentuation des pourtours des orifices
- une hypoplasie des sinus plus ou moins marquée.

. GORLIN a eu le privilège pour sa part, d'étudier le dossier radiologique du malade de PYLE, non publié. Les seules modifications qu'il note au niveau du crâne, sont, un discret épaississement de la voûte et l'élargissement au niveau des bosses frontales.

- L'évolution est toujours bénigne, en dehors de la plus grande facilité qu'ont ces malades à faire des fractures osseuses.

- La transmission se fait sur un mode autosomique récessif, ce qui explique peut-être la rareté de la maladie. Elle se décrit aussi bien dans la seconde enfance, que chez l'adulte.

Il ne semble pas y avoir prédominance de l'atteinte pour l'un ou l'autre sexe. Le critère de la transmission récessive n'est pas absolu ; car au cours de notre étude bibliographique, nous avons retrouvé des cas typiques de maladie de PYLE se transmettant en dominance ; mais ces cas sont rares (BATTAGLIA -3-) ; et (BURGEL -12-).

Ce n'est pas tant sur l'aspect clinique mais sur l'aspect radiologique qu'en dernier lieu, se fonde le diagnostic différentiel ; et la dysplasie cranio-métaphysaire constitue une entité suffisamment caractérisée, pour que le diagnostic ne laisse plus d'incertitude après une analyse critique.

Il peut paraître fastidieux, d'avoir à énumérer et à décrire toute une série d'affections, qui ne comportent que des caractères différentiels faits de nuances ; d'autant que, pour la plupart d'entre elles, nous ne possédons aucune thérapeutique active. Il est pourtant de plus haut intérêt de savoir les reconnaître, car le pronostic peut différer d'une maladie à l'autre.

II - PRONOSTIC.

A - Pronostic individuel et thérapeutique :

1 - La dysplasie cranio-métaphysaire n'est pas létale en elle-même. Son évolution, s'effectuant sur plusieurs décennies, permet l'installation plus ou moins précoce de complications.

. La dysmorphie faciale, particulièrement dans son aspect majeur chez l'enfant, constitue un préjudice esthétique souvent considérable, avec les conséquences, que ceci peut entraîner sur le plan psychologique, chez ces sujets dont l'intelligence est intacte par ailleurs (Obs. n° 42 et n° 66).

Mais le pronostic individuel est surtout lié à l'existence de signes fonctionnels et sensori-nerveux, d'apparition un peu plus tardive :

- les manifestations d'hypertension intracrânienne sont généralement les cas les plus graves, où la mort peut survenir (Obs. n° 42; grand-mère de l'Obs. n° 64).
- l'atteinte du nerf optique, pouvant résulter de l'HIC d'une part, de la compression du nerf dans les trous optiques d'autre part, réalise une atrophie optique, voire une cécité (SAUNDERS ; RIMOIN Obs. n° 66).
- l'atteinte du nerf auditif, et la surdité de transmission liée à l'ostéosclérose, se traduisent après plusieurs années par une surdité bilatérale progressivement croissante.
- à la compression médullaire au niveau de la moelle cervicale, s'associe un tableau de myélopathie invalidante pour le sujet atteint (Obs. n° 21-38-56-59).

2 - Malgré ce retentissement fonctionnel et sensori-nerveux, la vie de ces malades reste subnormale ; certains déficits ont pu être corrigés dans plusieurs observations.

a) la correction chirurgicale des déformations de la face est rapportée par MILLARD (83), sur les deux membres de la même fratrie. La soeur est décédée d'HIC, en cours d'intervention. Mais les résultats sont très satisfaisants chez le frère, du point de vue esthétique.

b) Aucune intervention ne semble avoir été pratiquée dans les cas d'atrophie optique. Théoriquement, une décompression pourrait être envisagée dans les cas les plus sévères. C'est une suggestion qu'a proposée le Pr MOUNIER - KUHN, dans notre observation n° 66 . Il serait certainement intéressant d'en connaître le résultat, si celle-ci est pratiquée.

c) En ce qui concerne la surdité, la cause exacte de la baisse de l'audition reste obscure.

. Selon KIETZER (67) " la croissance anormale de l'os dans la dysplasie cranio-métaphysaire semble dépendre de facteurs hormonaux, et semble se stabiliser après la puberté ".

. Aussi, peut-on se demander si une intervention ne peut être envisagée après cette période ?

- la libération des fenêtres et la mobilisation de l'étrier (opération de ROSEN) ont été tentées chez quelques malades(PASTOR ;mère et tante de Roland, RIMOIN)

. Au total, il semble que des améliorations aient été constatées ; mais le recul est insuffisant pour conclure à l'efficacité du procédé.

- d'autres malades ont été appareillés avec quelques succès (KIETZER - MILLER - GLADNEY - BERNARD ; mère de Roland).

°° En résumé, le pronostic individuel de l'affection n'est généralement pas vital, mais fonctionnel. Puisque la D. C. M. permet la reproduction, elle pose le difficile problème du pronostic génétique et familial.

B - Pronostic familial et conseil génétique :

Parmi les maladies héréditaires génotypiques, comme c'est le cas dans la D. C. M., nous savons les reconnaître et connaissant leur mode de transmission, nous pouvons apprécier le risque génétique et formuler un conseil génétique.

Il est évident qu'un conseil ne peut être donné, qu'après un diagnostic précis et que l'information fournie sera différente, selon qu'il s'agit d'une forme dominante ou d'une forme récessive.

Le type de maladie précisé, ainsi que son mode de transmission, nous pouvons émettre un avis en sachant que celui-ci sera ou non suivi d'effet.

Le plus souvent, ce sont les parents d'un enfant atteint, qui sollicitent le praticien de formuler une opinion, quant aux risques d'une nouvelle naissance. Mais aussi, les frères et soeurs et le sujet lui-même peuvent solliciter le même avis.

Le risque théorique reste sans grand problème. Il faut essentiellement être assuré de l'absence d'une faible pénétrance. Ceci étant, dans la D. C. M., les règles classiques peuvent s'appliquer.

1 - Dans les cas de l'hérédité récessive retrouvée dans 5 familles de la littérature :

- le risque est de 25 % à chaque naissance.
- les germains sains d'un malade ont peu de chance d'avoir des enfants atteints, sauf s'ils sont eux-mêmes porteurs hétérozygotes du gène récessif, et qu'ils épousent un autre hétérozygote pour le même gène.
  Ce risque est mineur puisque la fréquence du gène récessif est faible dans la population ; il suffit de déconseiller le mariage consanguin.
- pour l'homozygote, présentant cliniquement l'affection, le handicap que constitue la dysmorphie limite en lui-même le risque, en réduisant la probabilité de mariage. Mais comme la fécondité reste inchangée, l'union consanguine de ce sujet doit être déconseillée.

2 - Dans le cas des observations transmises en dominance et tout particulièrement de nos deux observations familiales ; le risque pour les mères atteintes de Roland et de Michel, et pour eux-mêmes, quand ils seront en âge de procréer, de donner naissance à un enfant atteint, est de 50 % à chaque naissance.

Ce risque ne varie pas d'une naissance à l'autre, c'est-à-dire, Thierry ou Serge, frères aînés de Roland et Michel, avaient une " chance " sur deux d'être atteints ; les suivants, s'il en est, auront le même pourcentage de risque.

- les germains épargnés (Thierry et Serge ; deux oncles maternels de Roland, 1 oncle et 1 tante maternels de Michel) ont ou auront une descendance saine et ils peuvent être pleinement rassurés.

3 - En pratique, le problème du pronostic génétique, se pose surtout dans les cas sporadiques en raison de l'hétérogénéité génétique de la D. C. M. Les difficultés sont accrues en présence d'une mutation et particulièrement d'une mutation récente, dont on ne connaît pas l'évolution à long terme.

Nous avons vu, au chapître génétique que les mutations dans la D. C. M., sont probablement en majorité à forme dominante ; par conséquent, le conseil que l'on peut donner est le même que dans nos observations dominantes.

Cependant, il est vraisemblable qu'il reste une part des cas sporadiques, qui obéiront aux lois de la récessivité.

Il convient, devant les cas sporadiques, d'être extrêmement prudents quant au Conseil et de ne pas donner un avis catégorique, qui risque d'engager la vie du sujet.

CONCLUSIONS

A propos de deux observations familiales de dysplasie cranio-métaphysaire, nous avons pris connaissance de la littérature concernant la dysplasie métaphysaire, la dysplasie cranio-métaphysaire et les autres dysplasies cranio-tubulaires.

Convaincue de l'autonomie du cadre pathologique de la dysplasie cranio-métaphysaire, nous avons tenté d'en dégager les aspects cliniques et radiologiques principaux à partir de 67 observations.

L'étude génétique des observations familiales nous conduit à admettre l'hétérogénéité génétique de la dysplasie cranio-métaphysaire. La transmission dominante est la plus fréquemment observée. Il n'est pas actuellement possible d'affirmer une corrélation entre le mode de transmission et l'expressivité de la mutation; de sorte que l'appréciation du pronostic individuel en fonction du mode de transmission et celle du risque génétique devant les cas sporadiques, sont difficiles.

. Le diagnostic différentiel doit faire la part essentiellement :

- des autres affections responsables d'une dysmorphie cranio-faciale évolutive.
- des autres affections comportant radiologiquement une condensation cranio-faciale; de la maladie d'ALBERS-SCHÖMBERG notamment.
- de la dysplasie métaphysaire ou maladie de PYLE, qui doit être formellement distinguée de la dysplasie cranio-métaphysaire.

B I B L I O G R A P H I E

1 - BAKWIN H. et KRIDA A.
Dysplasie métaphysaire familiale.
Am. J. Dis. Child., 53, 1521, 1527, 1937.

2 - BARER R.
Bone formation and Resorption in Normal Human Rib.
Clin. Orthop., 241-247, n° 5-6, 1967.

3 - BATTAGLIA L.
La displasia metafisaria. familiare.
Chir. Organi . Mov., 48, 480-495, 1960.

4 - BECKMANN R.
Zur Pathogenese der Marmor knochen Krankheit (Albers-Schönberg).
Med. Mschr. 8 Jg., 3, 158-165, 1954.

5 - BERNARD R., GIRAUD F. et MATTEI J. F.
Ostéopathie condensante familiale avec léontiasis ossea.
Arch. Franc. Ped., 29, n° 4, 447, 1972.

6 - BILLEWICZ O.
Angesorene familiäre Knochen dysplasie (Pyle).
Pol. PRZECL. RADIOL. MED. NUKLEAR., 27, 361-374, 1963.

7 - BONATI.
La displasia metafisaria familiare o malattia di Pyle.
Ann. Rad. Diag (Bologna) 39, 167-184, 1966.

8 - BRENNAN J. et GUARINO C.
An unusual Case of Metaphyseal Growth Disturbances.
J. Bone Jt. Surg., 43, 88-92, 1961.

9 - BRIANI S. et CAVALIERE R.
Un Caso di osteopatia ipertrofizzante poliostotica con monstruosa ed abnorme localizzazione cranio faciale.
Clin. Orthop., 12, 351-366, 1960.

10 - BRONS R. et KOUDSTAAL J.
Dysplasie cranio-métaphysaire.
J. oral. Surg., 28, 202-215, Août 1969.

11 - BROWN a and HARPER K.
Craniofacial Dysostosis. The significiance of Ocular Hypertelorism.
Quart. J. Med. 15, 171-182, 1946.

12 - BURGEL E. et OLECK H. G.
Dysplasie métaphysaire familiale.
Fortschr. Roentgenstr. 94, n° 4, 460-471, 1961.

13 - CAFFEY J.
Pédiatric X. Ray Diagnostic.
I vol. Year Book Med. ed. Chicago, 1961.

14 - CAMUS J. P.
Hérédité des maladies osseuses.
Rev. Rhum. 33,406-415, 1966.

15 - CASTERA D.
Maladie de Pyle.
Thèse Dijon 1971.

16 - CATHALA. J., LECLERCQ G. et BLANC.
Dystrophie nutritionnelle chez un enfant atteint d'hypertélorisme et de dysplasie métaphysaire type Pyle.
Revue du Nourrisson, 46, n° 2, 49-58, 1958.

17 - CAULLERY
Génétique et Hérédité.
" Que sais-je ? " 1957.

18 - CHAPTAL J., JEAN R. et BONNET H.
Dysplasie métaphysaire avec condensation osseuse (Ses rapports avec les maladies de PYLE et d'ALBERS-SCHONBERG).
Ann. Pédiatrie (Sup. Sem. Hôp. Paris) 39, n° 2, 1963.

19 - CLERC P. et DEUMIER R.
La surdité dans les dysplasies osseuses et les dysmorphies cranio-faciales.
Ann. d'Oto-Laryngo. 75, 852, 1958.

20 - CONVERSE.
The Surgical Treatment of Facial Injuries. 2e Edit. 866.
The Williams and Wilkins CO, kazanjian. Baltimore 1959.

21 - COWAN A.
Leontiasis Ossea. Report of a Case.
Oral Surg. 12, 983-989, 1959.

22 - DANIEL A.
Pyle's Disease.
Indian J. Radiol. 14, 126-131, 1960.

23 - DAVID J. E. A. and PALMER P. E. S.
Familial Metaphyseal Dysplasia.
J. Bone Jt. Surg. 40 B, n° 86, 86-93, 1958.

24 - DELON J.
Une maladie osseuse familiale.
Arch. Franc. Pediat. 10, 1093-1096, 1953.

25 - DE SEZE S. et RYCKENWAERT A.
Maladies des os et des articulations.
I vol. Flammarion. Paris, 1954.

26 - DREY L.
Failure of Modeling in Bone.
Radiology, 61, 645-648, 1953.

27 - EDWARDS W.
Congenital Middle Ear Deafness with anomalies of the Face.
J. of Laryngo. Otol. London. 78, 152, 1964.

28 - ELLIS R. W. B.
Osteopetrosis.
Proc. Roy. Soc. Med. 27, 1563-1571, 1933-1934.

29 - EPKER B. N. and All.
The nature of Bone Resorption and Formation in Normalcy and Disease.
Henry Ford. Hosp. Med. J. 16, 29-38, 1968.

30 - FAIRBANK T.
Atlas of Général Affections of the Skeleton E et S. Livingstone. Edinburgh et London.
Williams and Wilkins Baltimore, 2-5, 1951.

31 - FAURE G.
Les maladies osseuses constitutionnelles.
Chap. XII. Les affections condensantes généralisées du squelette.
Rev. Rhum. 32, 684-692, 1965.

32 - FELD H., SWITZER R.A., DEXTER M.W. and LANGER E.W.
Familial Metaphyseal Dysplasia.
Radiology 65, 206-212, 1955.

33 - FIELD C.E.
Albers-Schönberg. Disease. An Atypical Case.
Proc. Roy. Soc. Med. 32, 320-324, 1938-1939.

34 - FLEISSNER H.K.
Generalisierte Metaphysenstörungen an den Röhrenknochen.
Zbl. Chir. (4 sept. 65) 90, 1969-1980, 1965.

35 - FORESTIER J. et GUILLEMINOT R.
Maladie de CAMURATI-ENGELMANN. Critiques de ses caractères cliniques et radiologiques.
Rev. Rhum. 23, 221-229, 1956.

36 - FREEDMAN E.
Leontiasis Ossea.
Radiology 20, 8-13, 1933.

37 - FRIED K. et KRAUSE J.
Dysplasie métaphysaire. Maladie de PYLE.
Fortschr. Röntgenstr. 116, n° 2, 224-228, 1972.

38 - GAILLARD J., PERSILLON et LESNE G.
Syndrome d'ankylose au cours d'une maladie de PAGET. Mobilisation de l'étrier.
J. Franc. d'O.R.L. 8, 479, 1959.

39 - GEMMEL J.H.
Léontiasis Ossea. A clinical and Roentgenographic entity.
Radiology 25, 723-729, 1935.

40 - GIRWOOD.
Cranio-Metaphyseal Dysplasia Congenital.
Brit. J. Radiol. 42, 299-303, 1969.

41 - GLADNEY J.H. and MONTELEONE P.L.
Metaphyseal Dysplasia. Genetic and Otolaryngological Aspects.
Arch. Otolaryng. 92, n° 8-9, 147-153, 1970.

42 - GORLIN R.J. and COHEN M.M.
Frontometaphyseal Dysplasia. A New Syndrom.
Amer. J. Dis. Child. 118, n° 3, 487-494, 1969.

43 - GORLIN R. J., KOSZALKA M. F. and SPRANGER J.
Pyle's Disease. Presentation de 2 cas et arguments pour son isolement de la dysplasie cranio-métaphysaire.
J. Bone. Jt. Surg. 52A, n° 3, 347-354, 1970.

44 - GORLIN R. J. and SEDANO H. O.
Cranio Metaphyseal Dysostosis and Cranio Diaphyseal Dysostosis.
Modern. Med. 36, 154-155, février 1968.

45 - GORLIN J., SPRANGER J. and KOSZALKA F. M.
Genetic Craniotubular Bone Dysplasias and Hyperostoses. A Critical Analysis. Birth. Defects. Original Articles Series.
Vol. V. n° 4, 79-95, Avril 1969.

46 - GORLIN ed. THOMA.
Thoma's Oral Pathology 1970.

47 - GRAF K.
Die Bedeutung des Pyle Syndrome (Leontiasis Ossea) für die Oto Rhino-Laryngologie.
Z. Laryng. 44, 438-445, 1965.

48 - GRIMAUD R. J.
Malformations cranio-cervico-faciales et surdités.
Cahiers d'O. R. L. I, n° 6, 13-43, 1966.

49 - GUIBAUD P., HERMIER M., AJACQUES J. C., BEUF J. P., LARBRE F.
La dysplasie cranio métaphysaire (Deux observations de la forme dominante).
Pédiatrie (à paraître).

50 - GUSSEN R.
Articular and Internal Remodeling in the Human Otic Capsule.
Amer. J. Anat. 122, 397, 1968.

51 - HALLIDAY J.
A Rare Case of Bone Dysplasia.
Brit. J. Surg. 37, 52-63, 1949-1950.

52 - HAMAN C. A.
An Abnormality in the Form of the Femur.
Cleveland. Med. J. 9, 710, 1910.

53 - HASSLER E.
Familiäre Kranio-metaphysäre Dysplasie.
Fortschr. Röntgenstr. 90, 704-713, 1959.

54 - HAUTEFEUILLE E.
Dysplasie cranio-métaphysaire.
Thèse Toulouse 1971.

55 - HERMEL M. B., GERSHON-COHEN J. et JONES D. T.
Dysplasie métaphysaire familiale.
Am. J. Roentg. 70, n° 3, 413-421, Septembre 1953.

56 - HOLT J. F.
The Evolution of Cranio-Metaphyseal Dysplasia.
Ann. Radiol. 9, n° 1-2, 209-224, 1966.

57 - HUBAULT A.
Les ostéoses condensantes génétiques.
Revue Praticien n° 23, 21, 3481-3495, 1971.

58 - INGALLS N. W.
Bone Growth and Pathology as Seen in the Femur (and Tibia).
Arch. Surg. (Chicago) I, 787-795, 1933.

59 - IVEMY M.
Bone Dystrophy with Characteristics of Leontiasis ossea - osteitis Deformans and Osteitis Fibrosa Cystica in a Child. Suggestions as to Influence of Nervous System.
Amer. Jl. Dis. Child. 38, 348-369, 1929.

60 - JACKSON W. P. U.
Metaphyseal Dysplasia, Epiphyseal Dysplasia, Diaphyseal Dysplasia and Related Constitutions.
Arch. Intern. Med. 94, n° 6, 871-885, 1954.

61 - JEANNERET.
La dysplasie cranio-métaphysaire.
Thèse Lyon 1966.

62 - JIMENEZ R. V., BOHORQUEZ R. J. y ARIAS M. A. E.
Otro Caso de displasia metafisaria familiar of enfermedad de Pyle.
Rev. Facultad de medicina (Bogota) 31, 83-89, 1963.

63 - JOHR P.
Tableaux de mensurations des distances oculaires et crâniennes.
J. Genet. Humaine 2, 247, 1953.

64 - JOSEPH R. et Coll.
Dysplasie cranio-diaphysaire progressive. Ses relations avec la dysplasie diaphysaire progressive de Camurati Engelmann.
Ann. Radiol. I, 477-490, 1927.

65 - KARSKI T., WOSKO I., GORSKA M.
Un cas atypique de dysplasie métaphysaire.
Ann. Radiology. 13, n° 3-4, 268, 1970.

66 - KELLY J. P., PETERSON L. F. A., DAHLIN D. C. and GEORGE H. P.
Osteitis Deformans Paget's Disease of Bone.
Radiology 7, 368-375, 1961.

67 - KIETZER G. et PAPARELLA M. M.
Otolaryngological Disorders in Cranio-Metaphyseal Dysplasia.
Laryngoscope 79, 921-941, Avril-Juin 1969.

68 - KLINWORTH G. K.
Neurologic Manifestations of Osteopetrosis.
Neurology 13, 512-519, 1963.

69 - KNAGGS R. L.
Leontiasis Ossea.
Brit. J. Surg. II, 347-379, 1923.

70 - KOMINS C.
Familial Metaphyseal Dysplasia.
Brit. J. Radiol, 27, 670-675, 1954.

71 - LAMY M.
Génétique médicale.
Ed. Masson, 1971.

72 - LASI C., ROSSI E.
In tema di osteopatie rare : la displasia metafisaria familiare.
Minerva. Med. 58, n° 69, 2943-2947, 1967.

73 - LATTES et BATAILLE R .
Leontiasis Ossea.
Sem. Hop. Paris, 2, 1491-1496, 1951.

74 - LEBLOND C. P., LACROIX P., PONLOT R., et DHEM A.
Les stades initiaux de l'ostéogénèse. Nouvelles données histochimiques et autoradiographiques.
Bull. de l'Académie de Med. de Belgique, 24, 421-443, 1959.

75 - LEHMANN E. C. H.
Familial Osteodystrophy of the Skull and Face.
J. Bone Jt. Dis. 39B, 313-315, 1957.

76 - LEJEUNE E., ANJOU A., BOUVIER M., ROBERT J., VAUZELLE J. L. et JEANNERET J. (Lyon).
Dysplasie cranio-métaphysaire familiale.
Rev. Rhum. 33, n° 12, 714-726, 1966.

77 - LEJEUNE E. et Coll.
Une nouvelle observation de dysplasie cranio-métaphysaire.
J. Radiol. Electrol. Juin-Juillet n° 6-7, 49, 493-498, 1968.

78 - LELEK I.
Camurati Engelmann' sche Erkrankung.
Fortschr. Röntgenstr. 94, 702-712, 1961.

79 - LIEVRE J. A. et FISCHGOLD H.
Leontiasis Ossea chez l'enfant (Ostéopétrose partielle probable).
Presse. Med. 64, 763-765, 1956.

80 - LISCHI G.
Le torus supra-orbitalis (Variation crânienne rare).
Arcades sourcillières proéminentes et fusionnées dans un cas de dysplasie cranio-métaphysaire familiale.
J. Radiol-Electrol. Août, Septembre, n° 8-9, 48, 463-465, 1967.

81 - MAROTEAUX P.
Maladies constitutionnelles avec troubles de la transparence osseuse.
E. M. C., APP. Loc. Fasc. 14023, L.I.O. p. 6-7, 1969.

82 - MAROTEAUX P. et LAMY M.
Les chondrodystrophies génotypiques.
L'Expansion Scientifique Française p. 73, 1960.
Chap. " La dysostose métaphysaire ".

83 - MILLARD D.R., MAISELS. D.O., BASTONE J.H.F. and YATES B.W.
Cranial Surgery in Cranio Metaphyseal Dysplasia.
Amer. J. Surg. 113, 615-621, 1967.

84 - MILLER A.L., LEHMANN R.H. and GERETTI R.
Signes audiologiques inhabituels dans la dysplasie crânienne métaphysaire.
Arch. Otolaryng. n° 6, 89, 861-864, 1969.

85 - MITCHELL R.G. and MAC LEOD W.
Leontiasis Ossea due to Albers Schönberg's Disease.
Brit. J. Radiol. 25, 442-445, 1952.

86 - MORI P.A. and HOLD J.F.
Cranial Manifestations of Familial Metaphyseal Dysplasia.
Radiology. 66, 335-343, 1956.

87 - MOUNIER-KUHN P., MARTIN H. et MORGON A.
Les surdités familiales.
J. Franc. d'O.R.L. 8, 837, 1959.

88 - MULLER S.
Dysplasie métaphysaire familiale ou maladie de Pyle.
Thèse Paris n° 437, 1958.

89 - NEUHAUSER E.B.D.
Growth, Differentiation and Disease.
Amer. J. Roentgenol, 69, 723-737, 1953.

91 - Nomenclature Internationale des Maladies osseuses constitutionnelles.
Arch. Franc. Ped. 28, 553, 1971.

92 - OMBREDANNE M.
Les surdités congénitales opérables.
Problèmes actuels d'ORL.
I Vol. Maloine Ed. P. 17, 1966.

93 - PANDOLFO G., PLASTINA U. et LOSCIALPO D.
Displasia diafisaria progressiva (Malattia di camurati-Engelmann.).
Riv. Radiol. 3, 1108-1115, 1960.

94 - PASTOR B.
Displasia metafisaria familiar de Pyle : Displasia cranio-métafisaria de Jackson. Aspectos clinicos, histologicos y geneticos.
Rev. Esp. Oto. Neuro. Oftal. 27, 1-10, 1968.

95 - PAULSEN K., SPRANGER L. and LEHMANN W.
Otorhinologische Gesichtepunkte bei der kranio-metaphysären Dysplasie (Pyle Syndrom).
2-Laryng. Rhinol. 46, 916-927, 1967.

96 - PIETRUSCHKA G.
Weitere Mitteilungen über die Marmor Knochen krankheit (Albers-Schönberg krankheit) nebst, Bemerkungen zur differential diagnose.
Klin. Mbl. Augenheilt. 132, 509-525, 1958.

97 - PODLAHA M. et KRATOCHVIL L.
Familiäre Metaphysendysplasie. Morbus Pyle.
Forstchr. Röntgenstr. 98, 158-162, 1963.

98 - PRINGLE E. M. and YOUNG W.
Syndrome of Pancreatic Insuffisancy, Blood Dyscrasia and Metaphyseal Dysplasia.
Proceedings of the Royal Society of Medecine, 61, n° 8, 776-777, 1968.

99 - PYLE E.
A Case of Unusual Bone Development.
J. Bone Jt. Surg. 29, 874-876, 1931.
J. Orthopedic Surg. 13, 874-1931.

100 - REISS
Uber die Bisher in der Literatur beschriebenen Fälle von Leontiasis Ossea.
Arch. Klin. Chir. 184, 320, 1936.

101 - REVIGLIO G. H.
Rara osteopatia da turbe dell' accrescimento ossea. Malattia di Pyle.
Minerva Med. 45, 418-423, 1954.

102 - RIEDERER J.
Ein Fall von Pylescher kongenitaler familiarer knochendysplasie (" Pyle Desease ").
Fortschr. Röentgenstr. 95, n° 3, 396-402, 1961.

103 - RIMOIN D. L., WOODRUFF S. L. and HOMAN B. L.
Craniometaphyseal Dysplasie (Pyle ' s Disease).
Autosomal Dominant inheritance in a large kindred.
First Conférence on the Clinical Delineation of Birth Defects IV : Skeletal Dysplasias Birth Defects Original Article Series, Vol. 5, 96-104, 1969.

104 - ROBERT J. M.
Eléments de génétique médicale (Préface de Mr le Doyen Cler J. F.)
Lyon Simep. 1968.

105 - ROSS M. W. and D'ALTMANN D. H.
Familial metaphyseal Dysplasia. Review of the clinical and Radiological Features of Pyle ' s Disease.
Clin. Pediat. (Bologna) 6, 143-149, 1967.

106 - ROSTAND J.
L'hérédité humaine.
Presses Universitaires de France " Que sais-je "? 1971.

107 - RUBIN P.
Dynamic Classification of Bone Dysplasia.
Year Book Med. Publisher p. 280, Chicago, 1964.

108 - RUCKER T. N. et ALFIDI R. J.
A Rare Familial Systematic Affection of the Skeleton.
Fairbank's Disease.
Radiology 82, 63-66, 1964.

109 - RUELLE M. et DUBOIS J. L.
A propos ds deux cas de sclérose diaphysaire multiple : Syndrome de Camurati Engelmann.
Rev. Rhum 31, 345-349, 1964.

110 - RUFFIE J.
Eléments de Génétique générale et humaine.
Masson 1969.

111 - SATYADAS et RAMA-CHANDRAN.
Pyle's Disease.
J. of Indian Med. Ass. 53, n° 9, 451-454, 1969.

112 - SAUNDERS W. H.
Conductive Deafness due to Pyle ' s Disease.
Laryngoscope 67, n° 2, 147-154, 1957.

113 - SCHWARZ. E
Cranio metaphyseal Dysplasia.
Amer. J. Roentgenol. 84, n° 3, 461-466, 1960.

114 - SILIQUINI P. L.
Dysplasie cranio-métaphysaire de Pyle.
Minerva Ortop. 18, n° 3, 129-133, 1967.

115 - SMALL P. G. and WALLIS J. J.
Pyle's Disease or Cranio metaphyseal Dysplasia (Tarda)
Brit. J. Radiol. 43, n° 515, 811-813, 1970.

116 - SOMMER F.
Eine besondere Form einer generalisierten Hyperostose mit Leontiasis Ossea Faccei et cranii.
Radiol. Clin. 23, n° 2, 65-75, 1954.

117 - SORREL E. LE GRAND-LAMBLING.
Dystrophie osseuse généralisée.
Bull. Soc. Pédiat. Paris, 36, 86-92, 1938.

118 - SPRANGER J.
Familial Metaphyseal Dysplasia.
Lancet 2, 475, 1970.

119 - SPRANGER J., PAULSEN K. und LEHMANN W.
Die Kraniometaphysäre Dysplasia (Pyle).
Z. Kinderheilk. 93, 64-79, 1965.

120 - STRANSKY E., MABILANGAN I. and LARA R. T.
On Paget's Disease with Leontiasis Ossea and Hypothyreosis, Starting in Early Childhood.
Ann. Pediat. (Basel) 199, 393-408, 1962.

121 - TAYBI M. D.
Generalized Skeletal Dysplasia with multiple Anomalies.
A note on Pyle's Disease.
Amer. J. Roentgenol. 88, 450-457, 1962.

122 - THEODOROU S. D. and ADAMS J.
An Usual Case of Metaphyseal Dysplasia.
J. Bone Jt Surg. 45B, 364-369, 1963.

123 - THOMA K. H. and GOLDMAN H. M.
Oral Pathology.
Fourth Edition C. V. Mosby Co. St Louis, p. 627-634, 1960.

124 - THOMSON J.
Osteopetrosis in Successive Generations.
Arch. Dis. Child. 22 à 24, 143-148, 1947-1949.

125 - TOURAINE A.
L'hérédité en médecine.
Masson 1955.

126 - URTEAGA B. O and MOSELEY J. E.
Cranio metaphyseal Dysplasia (Pyle's Disease) in an Ancient Skeleton from the Mochica Culture of Peru.
Amer. J. Roentgenol. 99, n° 3, 712-716, 1967.

127 - VAN BUCHEM F. S. P.
Hyperostosis Corticalis Generalisata. (Report of Seven Cases).
Amer. J. Med. 33, 387-397, 1962.

128 - VERGER P., GUICHARD et PUYJALON
La maladie de Pyle ou Dysplasie métaphysaire familiale (à propos d'une observation nouvelle)
Pédiatrie Tome 15, n° 1, 27-34, 1960.

129 - VERGER P., GUICHARD et PUYJALON.
La maladie de Pyle ou dysplasie métaphysaire familiale.
Arch. Franc. Pédiat. 16, n° 2, 1369-1959.

130 - VERGER P., GUICHARD et PUYJALON.
La maladie de Pyle ou dysplasie métaphysaire familiale.
J. Med. Bordeaux Août n° 8, 967, 1959.

131 - WALKER N.
Pyle's Disease or Cranio metaphyseal dysplasia.
Ann. Radiol. 9, (1-2) 197-207, 1966.

132 - WALTNER R. J.
Stapedectomy in Paget's Disease.
Arch. Otolaryng. Chicago. 82, 355-358, 1965.

133 - WITKOP J. C.
Genetic Diseases of Oral Cavity.
Oral Pathology 786-842, 1965.

TABLE DES MATIERES

INTRODUCTION 1

- Généralités sur la dysplasie 1
- Rappel historique précisant l'évolution des idées, pour aboutir à la conception de l'entité que constitue la D. C. M. 2
- But du travail. 5

PREMIERE PARTIE - OBSERVATIONS 7

I - Observations personnelles 9
II - Observations de la littérature (tableau synoptique). 37

DEUXIEME PARTIE - ETUDE CLINIQUE 43

I - Description de la forme type (deuxième enfance). 45

A - Signes cliniques : 45

1 - La dysplasie cranio-faciale 45

- dysmorphie cranio-faciale 45

- retentissement fonctionnel 47
osseux pur 47
ORL 48
stomatologique 49
neurologique 50

2 - La dysplasie métaphysaire. 52

B - Signes radiologiques : 53

. deux caractéristiques :
- défaut de modelage,
- modification de structure.

1 - au niveau cranio-facial 53
2 - au niveau des os longs 55
3 - le reste du squelette..... 56

C - Explorations complémentaires : 57

1 - signes biologiques 58

2 - aspect anatomopathologique 58
macroscopique 58
microscopique : biopsie osseuse 59

3 - autres examens complémentaires. 59

II - Aspects cliniques suivant l'âge (stades évolutifs). 61

A - Forme du nourisson 61
B - Forme de l'enfant (type de description) 65

C - De l'adulte et de l'adolescent 66
- forme neurologique 67
- forme ORL 67
- forme stomatofaciale 68

TROISIEME PARTIE - ETUDE GENETIQUE 69

- Maladie héréditaire 71
- Autosomique (données objectives conduisant à admettre l'hétérogénéité d'une maladie autosomique). 71

I - Modes de transmission : Formes génétiques 72

- dominante 72
- récessive 77
- cas sporadiques 78

II - Corrélations clinico-génétiques : 81

1 - Expression en fonction du mode de transmission. 81

2 - Corrélation entre une mutation donnée et son expression : symptômatologie variable. 82

- dominante

pénétrance complète 83
phénomène d'anticipation 83
expressivité variable 83

- récessive 84
- sporadique 84

QUATRIEME PARTIE - DIAGNOSTIC et PRONOSTIC 85

I - Diagnostic 87

. problèmes de diagnostic différentiel 87

A - Sur la dysmorphie cranio-faciale. 88

B - Sur l'ostéosclérose cranienne, le retentissement fonctionnel, et l'atteinte squelettique 90

C - De la maladie de PYLE..... 91

II - Pronostic 95

A - Pronostic individuel et thérapeutique 95

B - Pronostic familial et Conseil génétique..... 97

CONCLUSIONS 101

BIBLIOGRAPHIE..... 103

Vu,

Nancy, le 20 décembre 1972

Le Président de Thèse

Professeur N. NEIMANN

Le Président de l'U.E.R.
des Sciences Médicales A

Professeur A. DUPREZ

Autorise à soutenir et imprimer la thèse

Nancy, le 22 décembre 1972

Le Président de l'Université de NANCY I

Professeur J.R. HELLUY